



Samen Da Vinci

Programma



- Terugblik
- Hechten
- Kleine chirurgische ingrepen

Leerdoelen



- Je kunt hechtingen verwijderen
- Je kunt assisteren bij hechtingen zetten
- Je kunt uitleggen hoe je de instrumenten bij chirurgische ingrepen rangschikt
- Je kunt assisteren tijdens chirurgische ingrepen

Terugblik wondzorg

- Kenmerken wond
- Ontstekingsinfiltraat en abcesvorming
- WCS
- 8 stappen wondbehandeling
- Wondsluiting/ wondtoilet
- Hechten
- Tetanus
- Type wonden



Hechten



Friedrichse periode

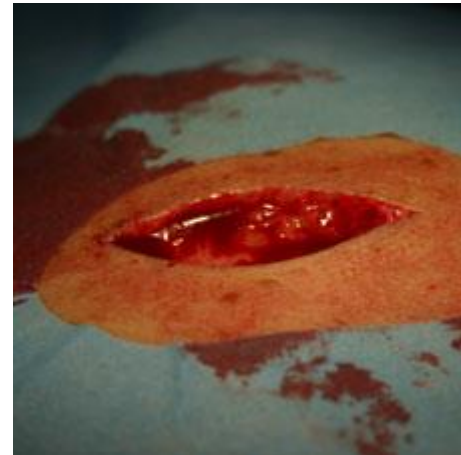Wanneer de wond ouder is dan zes uur, dan is wondexcisie niet meer mogelijk. Na deze 6 uur gaan bacteriën zich pas vermenigvuldigen en zich verspreiden tot diep in de wondspleten. Er ontstaat dan gemakkelijk een onderhuidse ontsteking.

Er is 1 uitzondering: Het gelaat. Dit is goed doorbloed, waardoor een periode van 12 uur aangehouden kan worden.

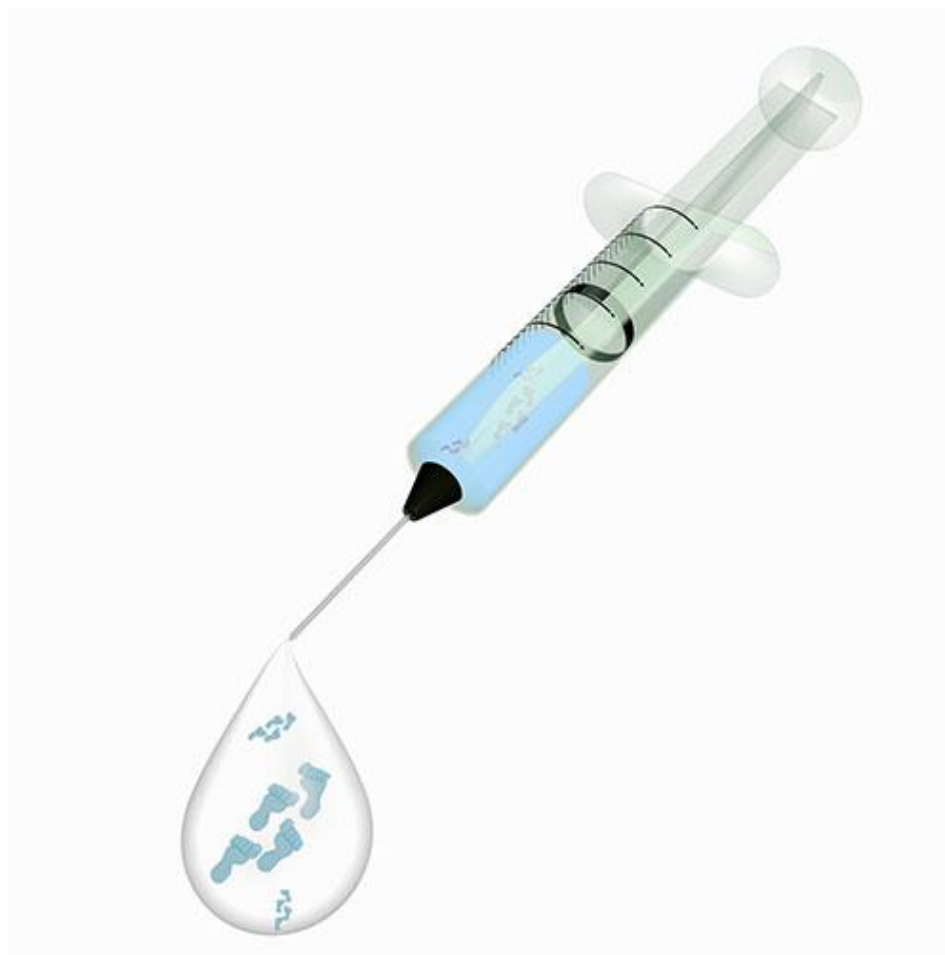

Wanneer is wondexcisie niet mogelijk?

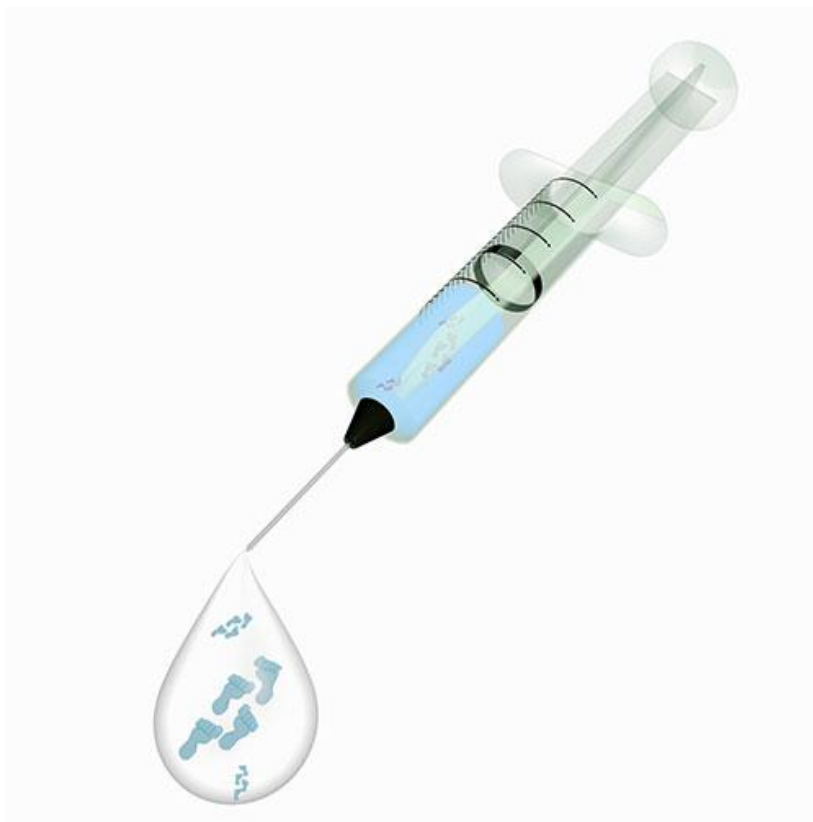- Bij een gecompliceerde wond > bijvoorbeeld een wond met een blootliggende zenuw of pees.
- Bij een wond die langer dan 6 uur open is.



Verdoven



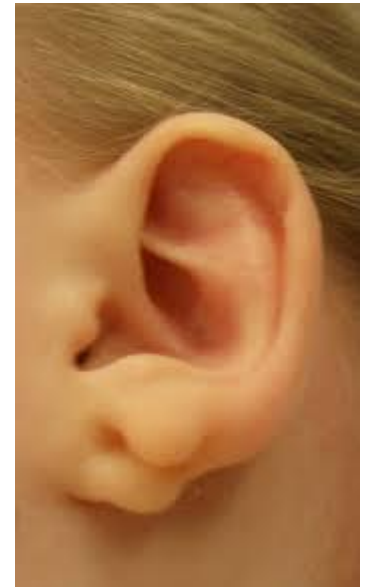Welke type verdoving




- Locale verdoving
 - Verdoven met lidocaïne, in 2 concentraties: 1 en 2%
 - Soms met toevoeging van epinefrine = adrenaline
- Bij kleine chirurgie: veldblokkade = onderhuids bindweefsel rond de wond wordt geïnfiltreerd = infiltratieanesthesie
- Oberst-anesthesie = bij ingreep aan de vinger of teen > beide zijden worden geblokkeerd
- Arts neemt een besluit!

Wanneer mag adrenaline/ epinefrine niet gebruikt worden?

- In gebieden met maar enkele toevoerende bloedvaten (eindarteriën), omdat de doorbloeding van zo'n gebied in gevaar kan komen.
- VB: vingers, tenen, penis, neuspunt, oorlel en tepel.



Een andere contra-indicatie met epinefrine?



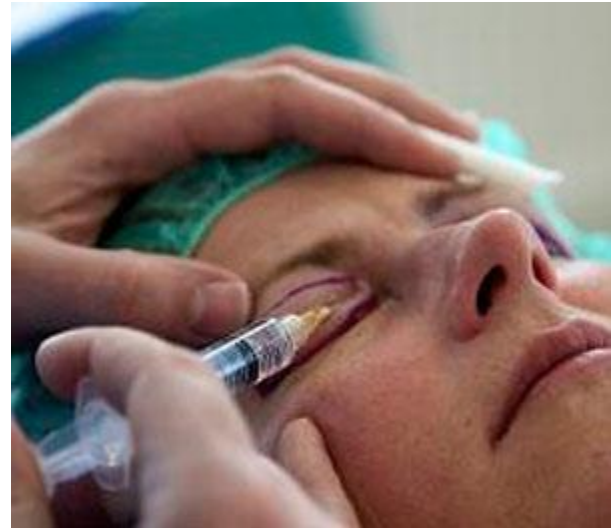- Hartproblemen:
ritmestoornissen
en hartinfarct.

Verschil in werkingstijd bij lidocaïne met en zonder epinefrine

- Zonder: inwerktijd 1-2 minuten en werkingsduur ca een uur.
- Met: werkingsduur ca 2 uur.

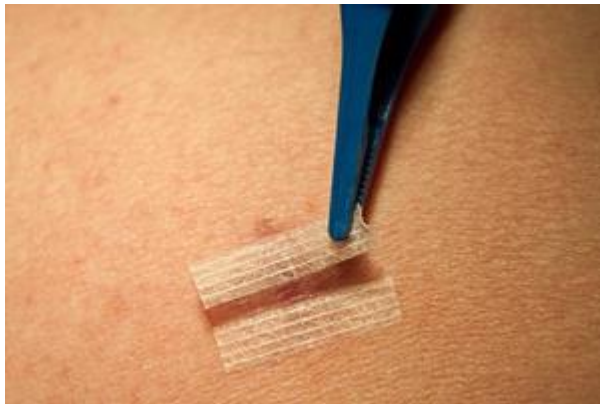Waar moet je op letten voordat de anesthesie vloeistof wordt gebruikt?

- Dat de vloeistof op kamertemperatuur is, anders is het te pijnlijk.



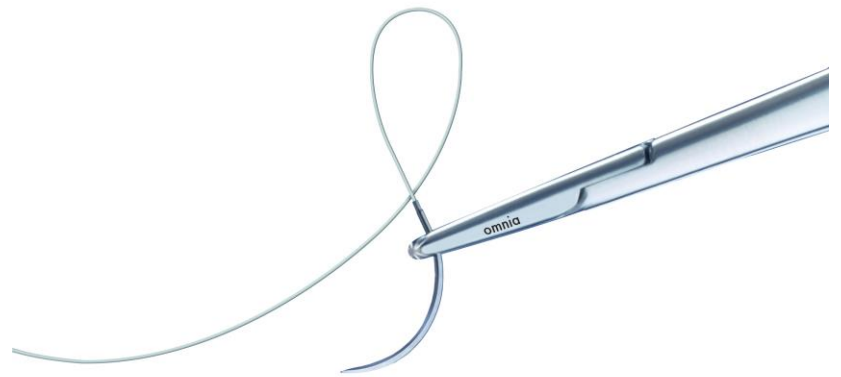
Welke soorten hechtingen

- Lijm
- Hechtstrip
- Lijm en hechtstrip
- Hechtdraad
- Staplers 'nietjes
- Agraves 'krammen':
zware wonden: open
hart ok of nieuwe knie



De benodigdheden bij hechten

- Naaldvoerder
- Anatomisch pincet
- Chirurgisch pincet
- Chirurgische schaar spits/
stomp

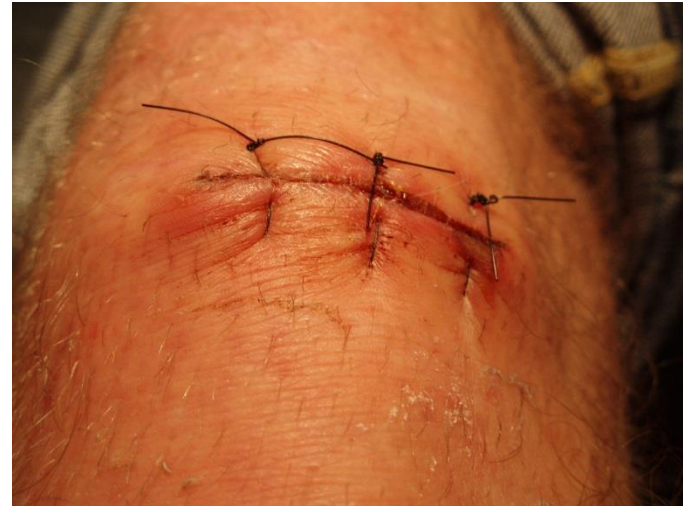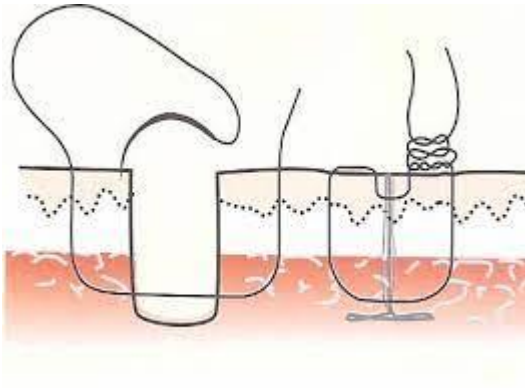


Verschillende soorten hechtdraad

- Resorbeerbaar: inwendig gebruik
- Niet resorbeerbaar: uitwendig gebruik
- Traumatisch: losse naald en draad met grotere ingang
- A traumatisch: naald aan draad geklonken
- Verschillende dikten: (6-0) = heel dun (2-0) = heel dik

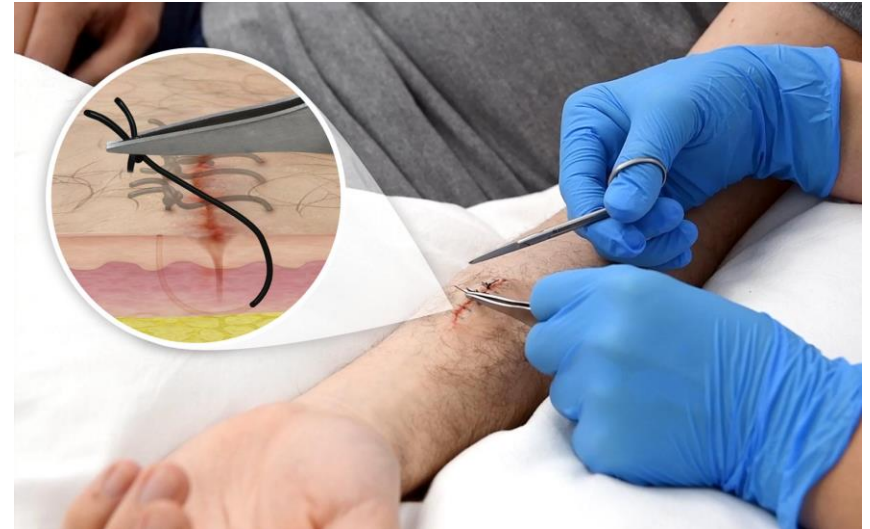Bijzondere hechttechniek: donati hechting

- Dubbele hechting, gaat dieper.

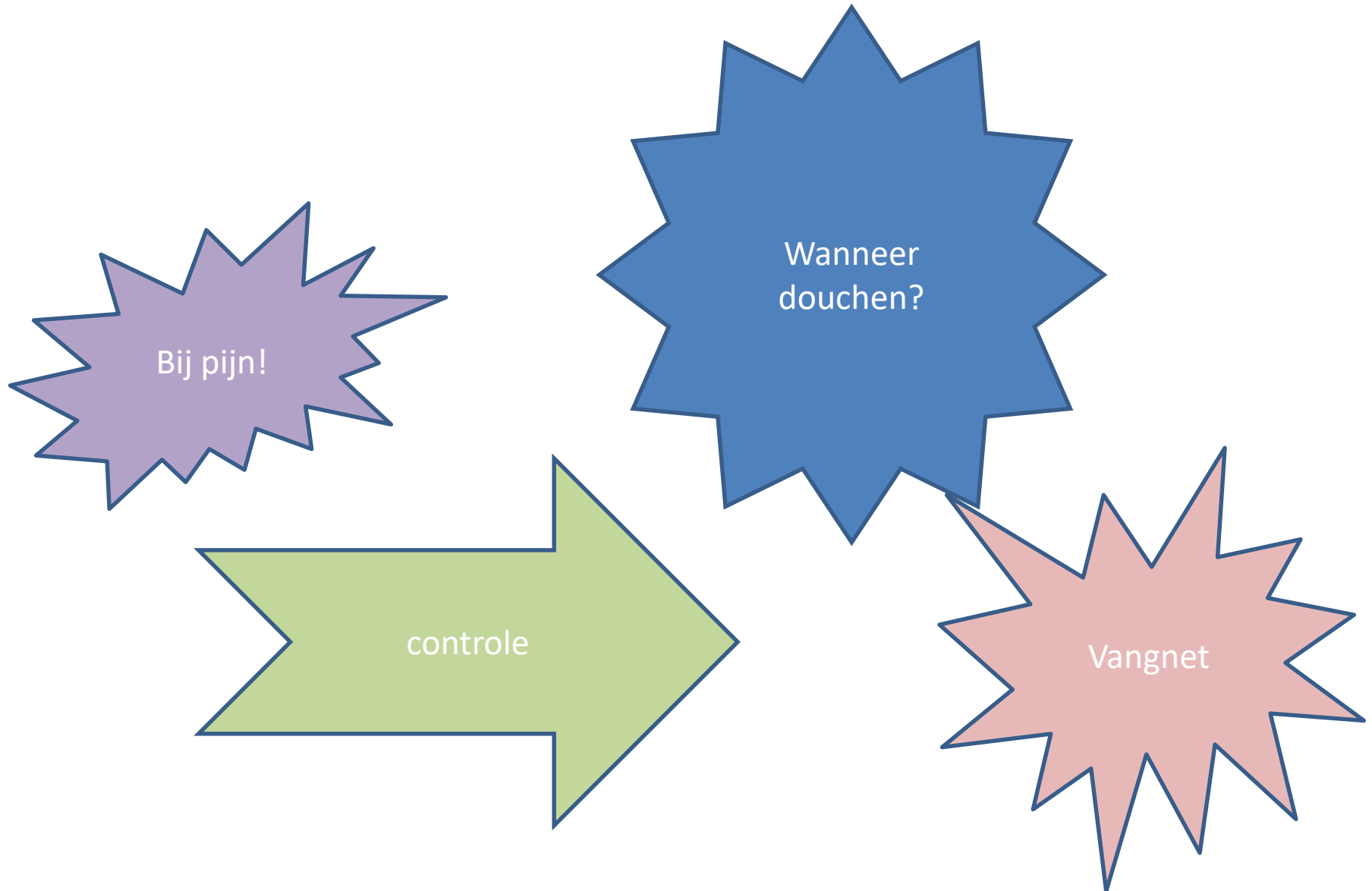


Hechtingen verwijderen

- Spullen klaarleggen
- Verband eventueel weken
- Check hoeveel hechtingen er zijn aangebracht



NAZORG en VERSLAGLEGGING




Bij pijn!

Wanneer
douchen?

controle

Vangnet

Assisteren chirurgische ingreep



Kleine chirurgie

- De taak van de DA bij kleine chirurgie:
- Klaarzetten van materialen;
- In gesprek blijven met de patiënt;
- Assisteren;
- Nazorg;
- Verwijderen van hechtingen.

Basispakket voor kleine chirurgie

- **Instrumenten**
- Mesheft;
- Mesjes (al naargelang de voorkeur van de arts)
- Chirurgisch & anatomisch pincet;
- Prepareerschaar;
- Naaldvoerder;
- Rechte spits-stompe schaar;
- Arterieklem.

Onsteriele spullen

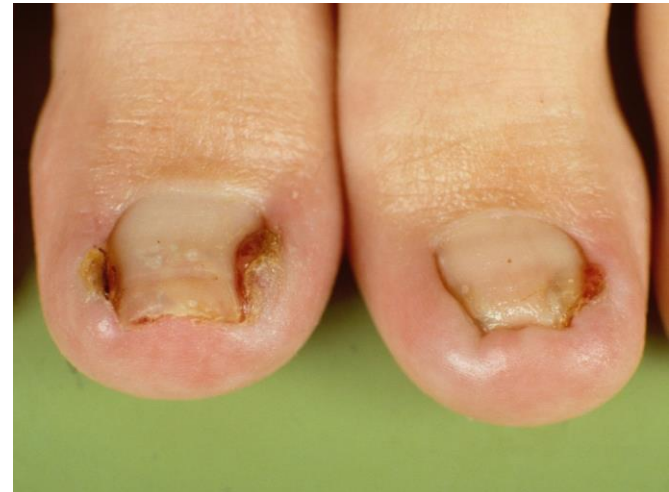- Spuit, naalden en lidocaine(Chloorhexidine 1%)
- Hechtmateriaal;
- Verbandmateriaal;
- Handschoenen steriel & onsteriel;
- Evt. een steriele gatdoek;
- Naaldencontainer;
- Emmer of bekken voor afval en gebruikte instrumenten.

Welke kleine chirurgische
ingrepen zijn er zoal?

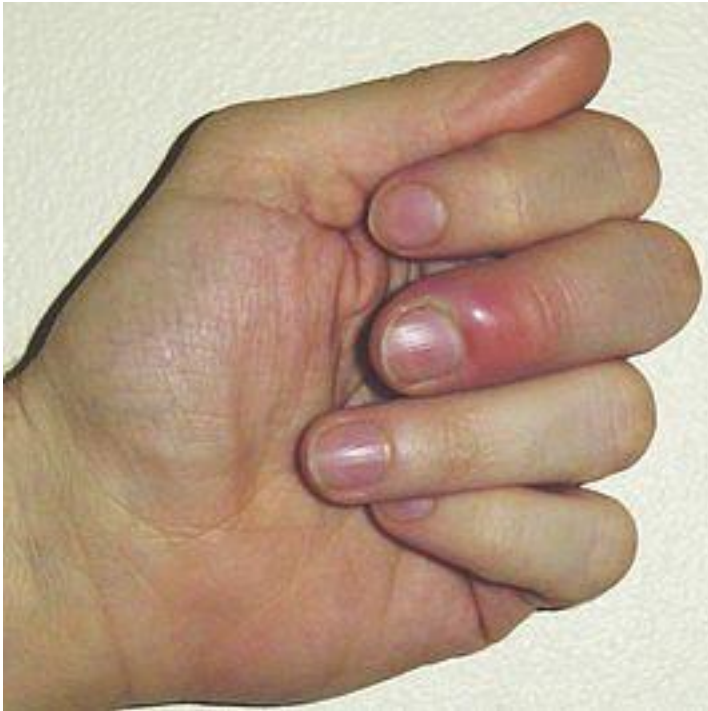

Unguis incarnatus

- Ingegroeide teennagel
- Meestal de grote teen



Paronychia of panaritium?



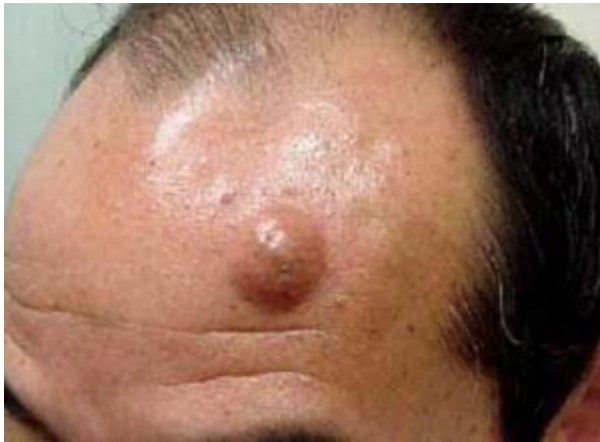- Panaritium = Fijt
- Uitbreidende ontsteking aan de buigzijde van de vinger
- Paronychia = ontsteking van de nagelriem of nagelwal

Atheroomcyste

- Ontstoken talgklier
- Vaak op het hoofd of achter het oor

Lipoom

- Goedaardig vetgezwel net onder de huid

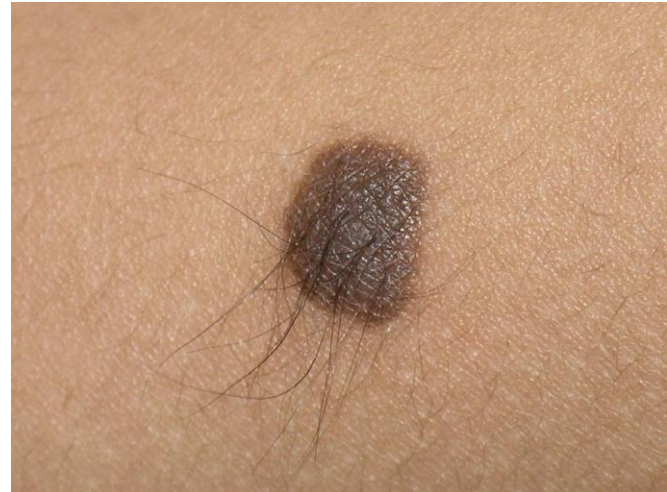

Fibroom of pappiloom

- Goedaardig gezwel die uitgaan van het bindweefsel.
- Veel bij ouderen in hals, onder oksel of borsten

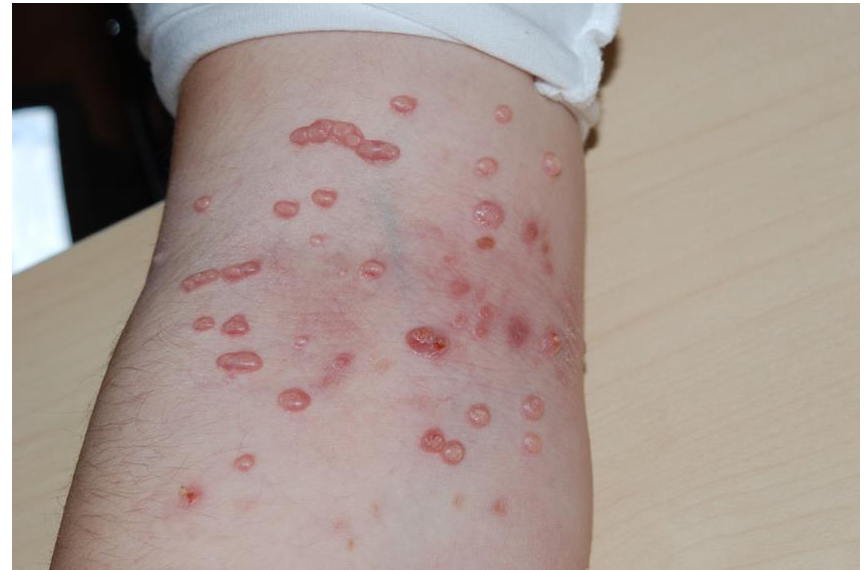Neavus

- Moedervlek



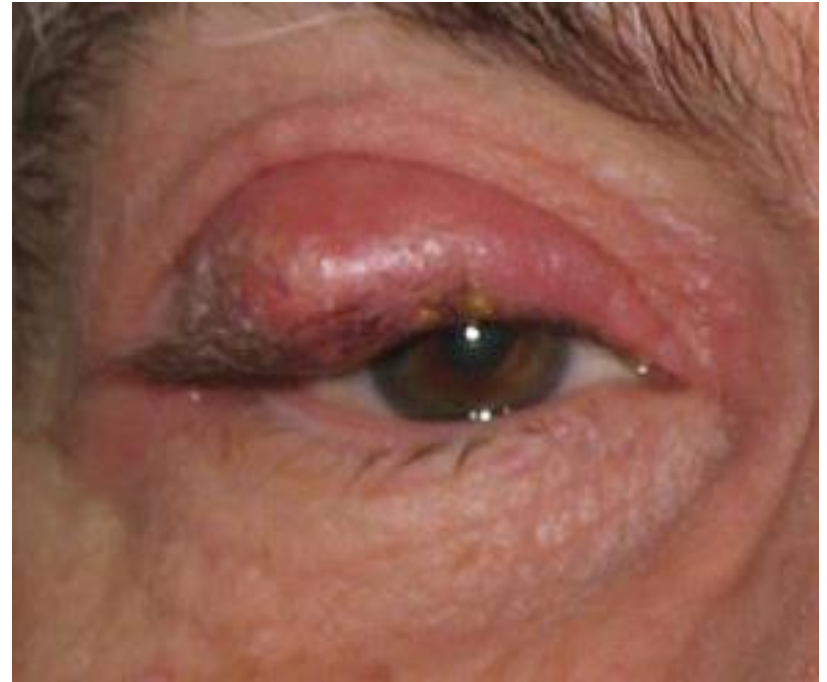Waterwratten

- Virus
- Molluscum contagiosum
- Bij jonge kinderen



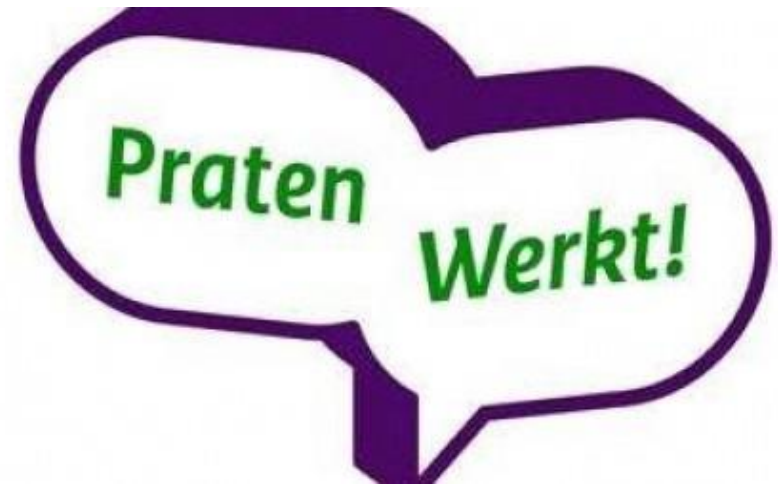Chalazion of Hordeolum

- Pijnlijke ontsteking van de klier van Meiboom.
- In oogleden net aan de binnenzijde van de oogwimpers



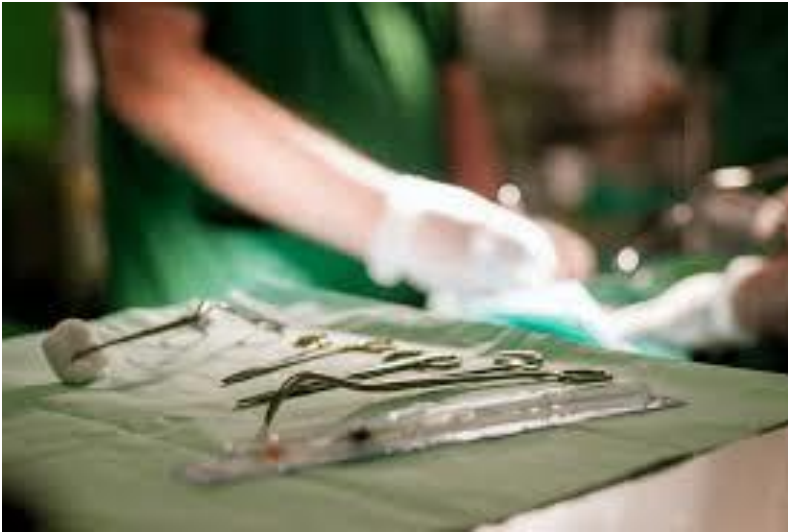Assisteren (achtergrondinformatie)

- Patiënt op gemak stellen
- Let op non-verbale reacties (werkt de verdoving)
- Let op aanwezige ouders of begeleiders

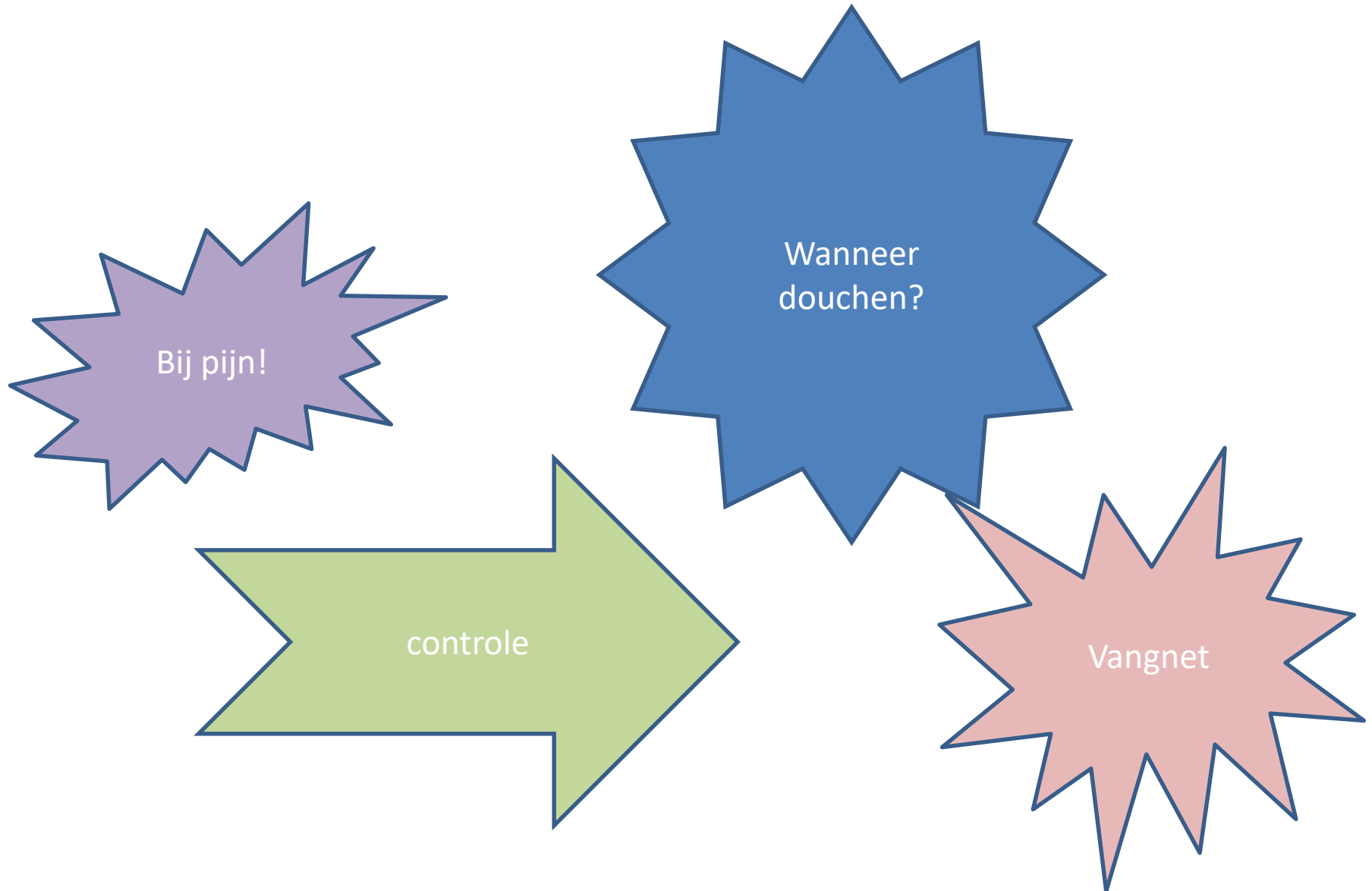


Assisteren

- Aangeven van steriel materiaal
- Injectievloeistof
- Spoelvloeistof
- Hechtdraad
- Verbandmaterialen



NAZORG en VERSLAGLEGGING





Samen Da Vinci