

# Les 5. Aandoeningen van het bewegingsapparaat (2)

Anatomie/pathologie  
Doktersassistenten  
Leerjaar 1 , periode 2  
Vakgroep ANPAT




# Leerdoelen

Ik kan uitleg geven over de volgende ziekten van het bewegingsstelsel:

- Osteomyelitis
- Artrose
- Reumatoïde artritis

# Lesboek

## Hoofdstuk 10

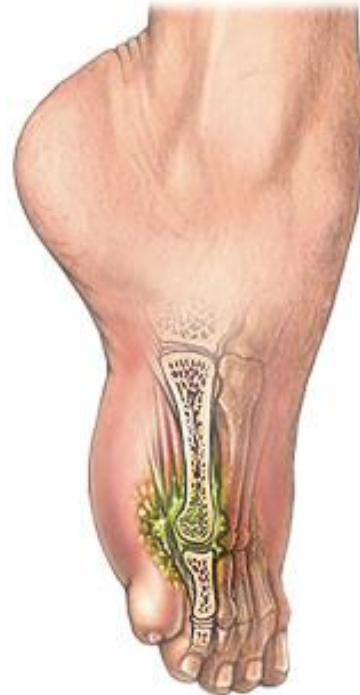

# Osteomyelitis

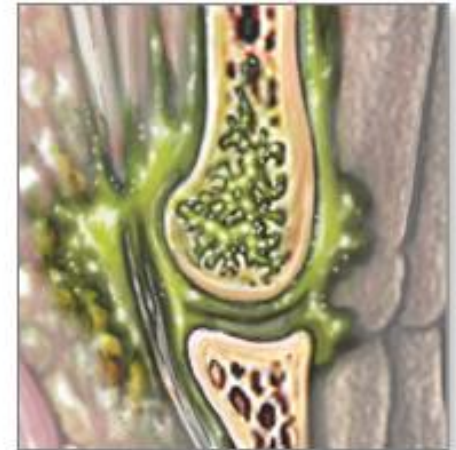Ontsteking in het merg  
van de botten

Kinderen/jong  
volwassenen: lange  
pijpbeenderen

Volwassenen:  
wervelkolom en bekken



Bone infection



# Osteomyelitis

## Oorzaken

Secundaire infectie (bacteriën via bloed naar een andere plaats)

Trauma:

- open fractuur
- operatie

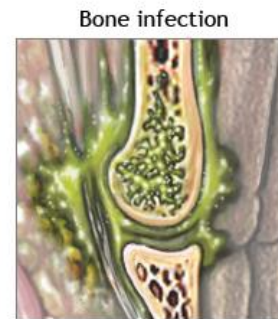
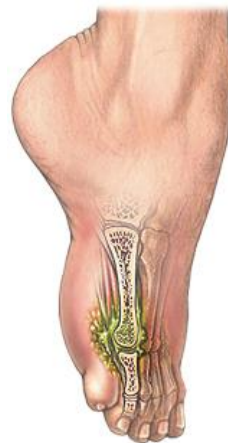## Behandeling

Behandeling:

Operatie

Langdurig antibiotica

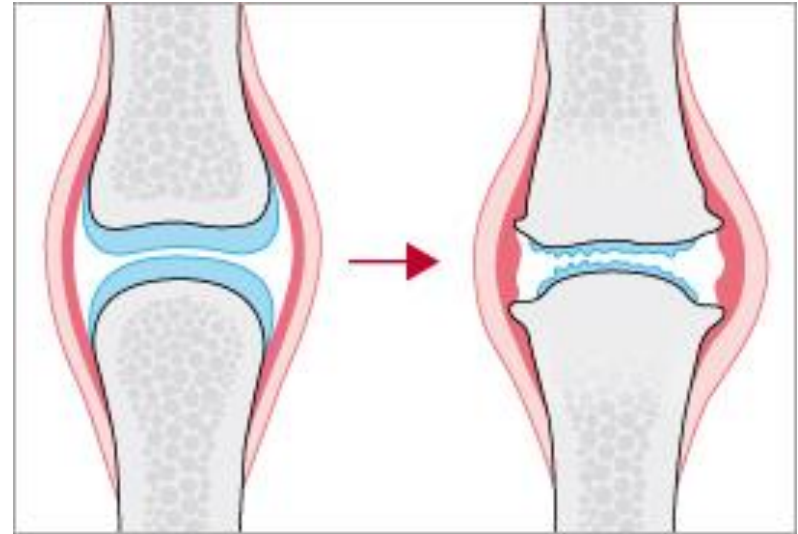
Wondzorg



# Reumatische aandoeningen: Verschillende aandoeningen aan de gewrichten, pezen en spieren

- **Artrose:** verlies gewrichtskraakbeen
- **Reumatoïde artritis:** auto immuunziekte, gewrichtsontstekingen
- **Wekedelen reuma:** ontstekingen in gewrichtskapsel, slijmbeurzen, gewrichtsbanden en kapsels, pezen en spieren

# Artrose



- Verlies van gewrichtskraakbeen
- Overbelaste botten in de gewrichten; scheurtjes en cysten in de botten
- Lichaam repareert dit, maar maakt dan te veel botweefsel aan; vervorming van gewrichten, knobbels op het bot

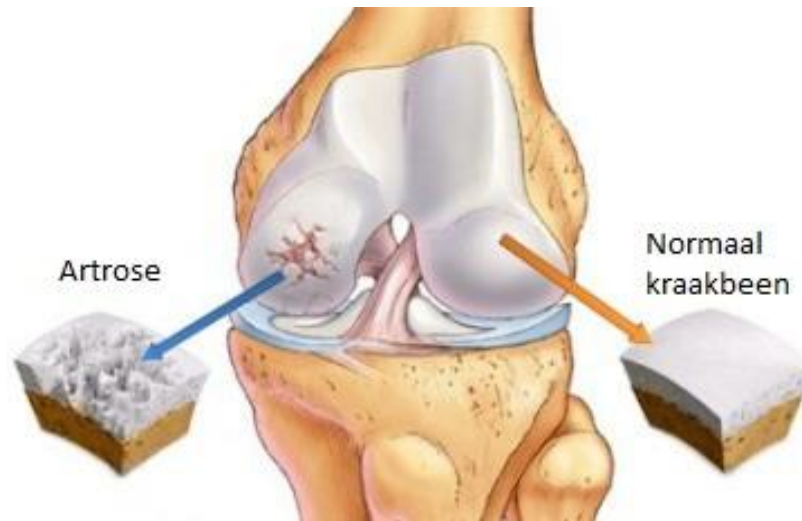# Artrose

## Niet beïnvloedbare risicofactoren

- Geslacht (meer vrouwen dan mannen)
- Leeftijd
- Erfelijkheid

## Beïnvloedbare risicofactoren

- Overgewicht
- Overbelasting (sport, werk, hobby)
- Gewrichtsbeschadiging in het verleden

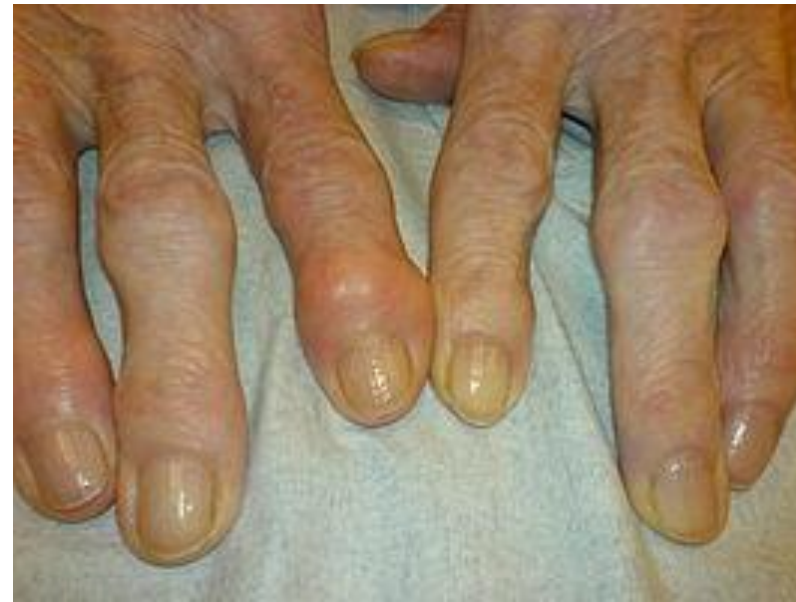



# Artrose: symptomen

- Pijn bij bewegen (wordt erger bij het vorderen van de dag)
- Starstijfheid van gewrichten: korte stijfheid nadat het gewricht even niet gebruikt is
- Bewegingsbeperking; pijn, stijfheid, knobbels op de botten
- Gezwollen gewrichten
- Abnormale stand gewrichten

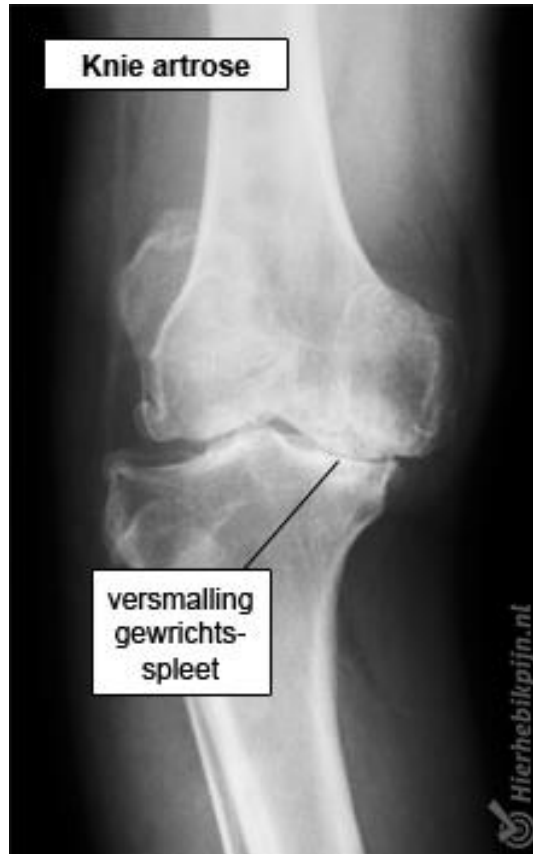Vingers, heup en knie



# Artrose

## Complicaties

- Hypermobiliteit
- Gewrichts-ontstekingen of er omheen
- Overgewicht door bewegingsbeperking



## Diagnose

- Anamnese
- Lichamelijk onderzoek
- Radiologisch onderzoek (pas in later stadium zichtbaar)

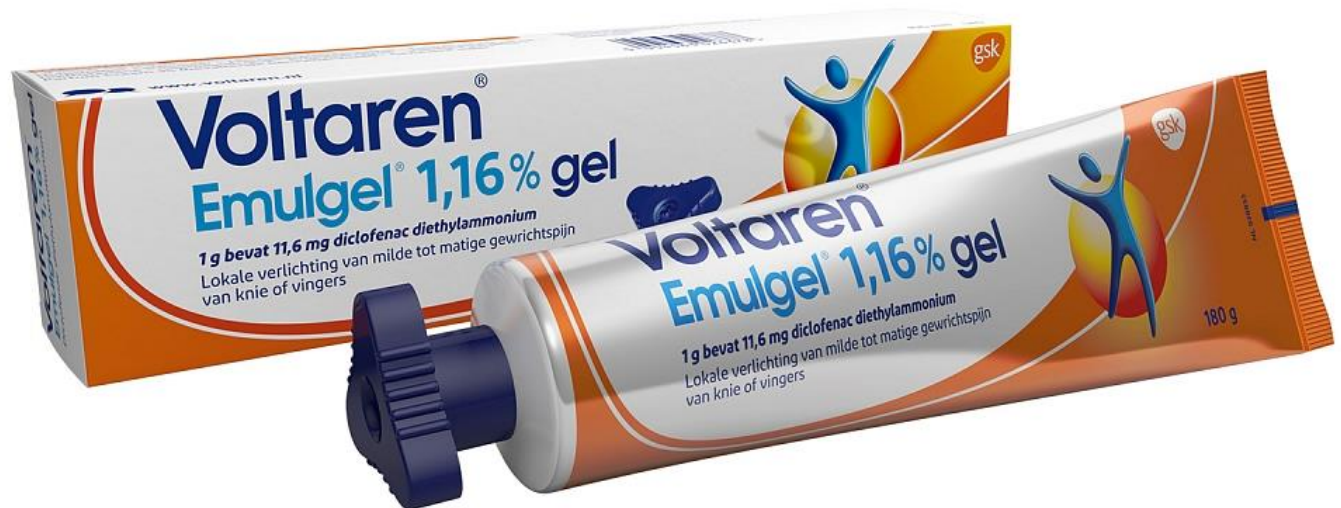# Artrose: behandeling

## Systemisch

- Paracetamol
- NSAID's
- Tramadol

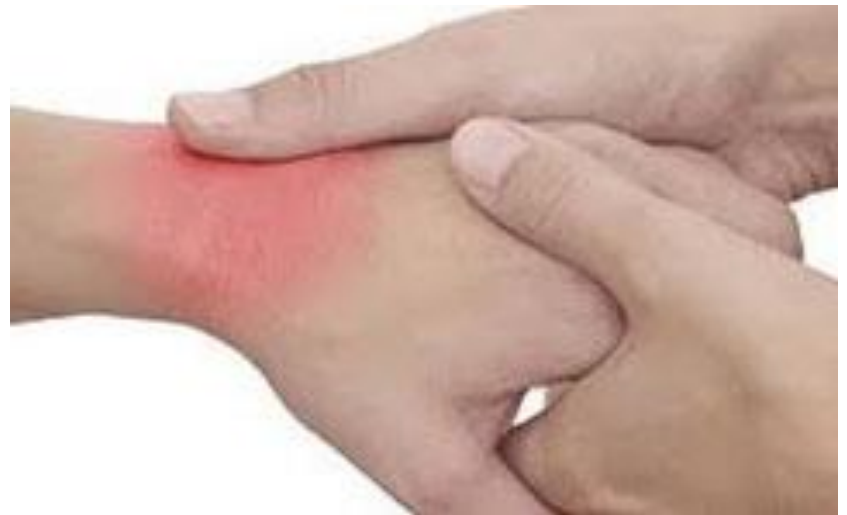## Lokaal

- Zalven met NSAID's
- Intra-articulaire Injectie met corticosteroiden



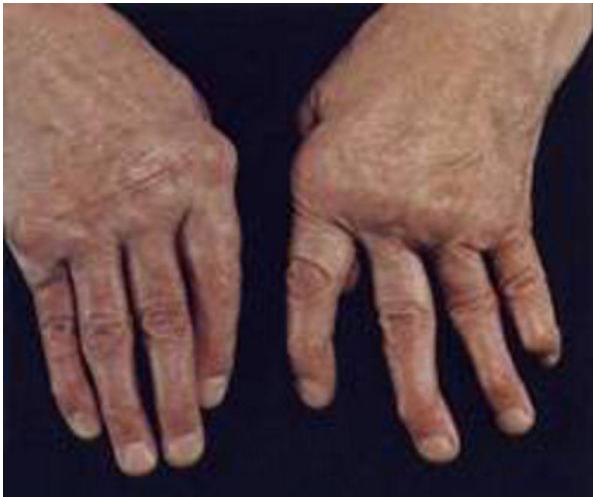# Artrose: behandeling

- Leefstijladviezen
- Afvallen
- Oefentherapie
- Ergotherapie
- Schoenaanpassingen
- Gewrichtsprothese



# Reumatoïde artritis (RA)

- Chronische auto-immuunziekte
- Symmetrische gewrichtsontstekingen; handen, polsen en voeten



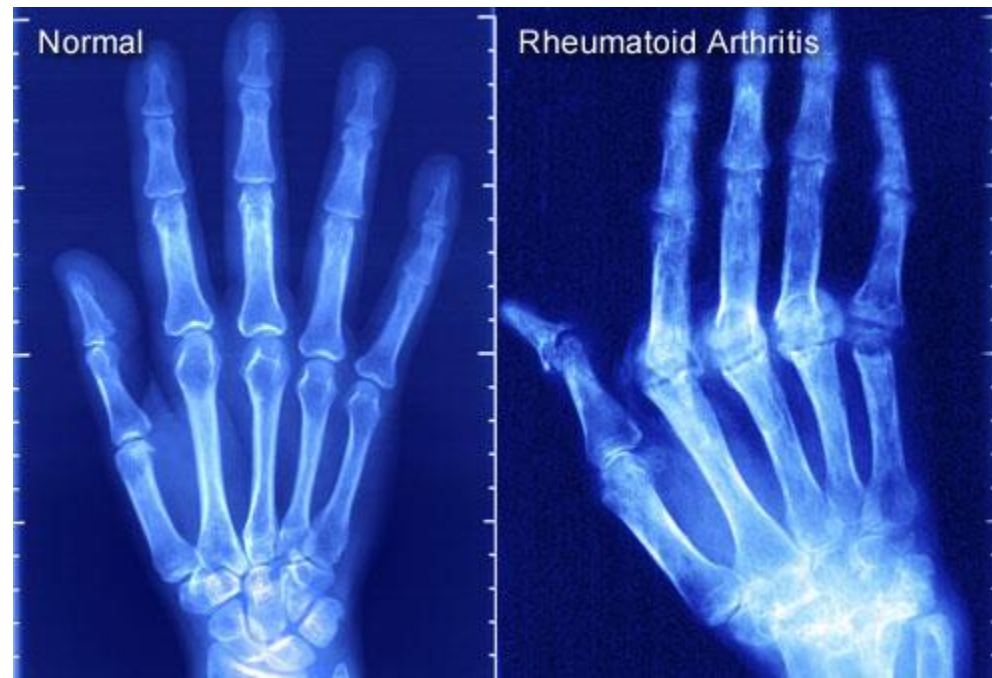
## Symptomen

- Ochtendstijfheid
- Koorts
- Vermoeidheid
- Gewichtsverlies
- Vervorming gewrichten
- Beklemde zenuwen
- Ontstekingen: huid, longvliezen, hartzakje, vaatwanden

# Reumatoïde artritis (RA)

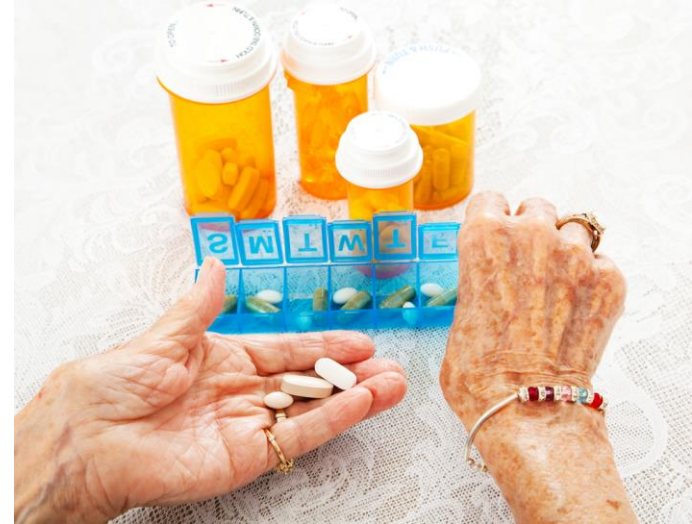## Diagnose

- Anamnese
- Lichamelijk onderzoek
- Bloedonderzoek:  
reumafactoren, BSE, Hb,  
bloedplaatjes
- Röntgenfoto's



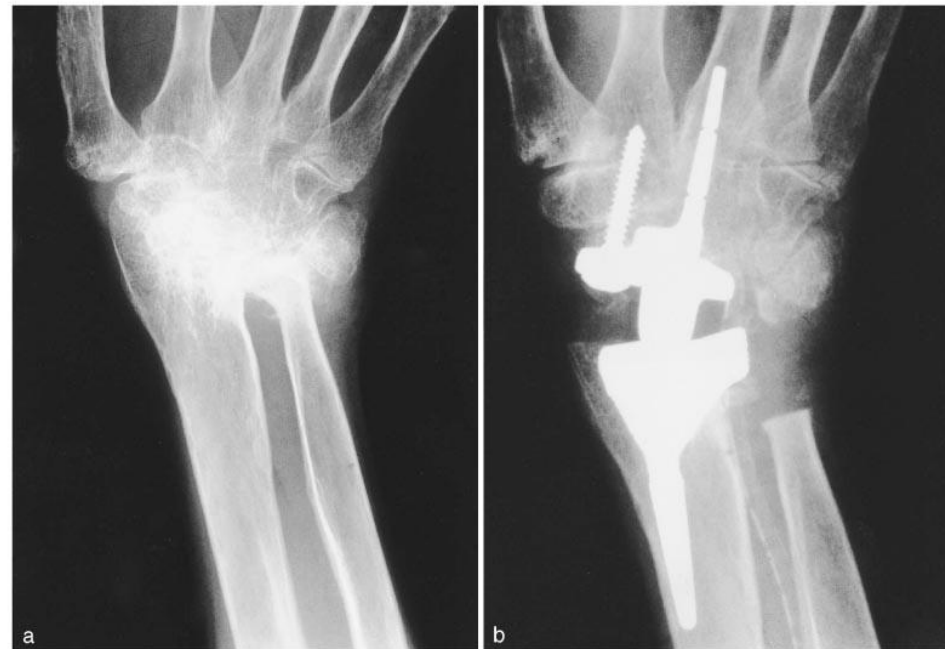# Behandeling: medicatie

- Paracetamol
- NSAID's
- Corticosteroiden
- Reumaremmers: methotrexaat + foliumzuur  
(effect kan weken op zich laten wachten,  
foliumzuur vermindert de bijwerkingen)
- Biologicals; remming ontstekingscellen en  
afweercellen



# Behandeling

- Podotherapeut: schoenen aanpassen
- Fysiotherapie
- Ergotherapie
- Chirurgie: ontstoken weefsel verwijderen, gewrichtsprothese



FIGUUR 6. Röntgenfoto van een polsgewricht: (a) met ernstige deformatie ten gevolge van reumatoïde artritis; (b) na het plaatsen van een kunstgewricht.