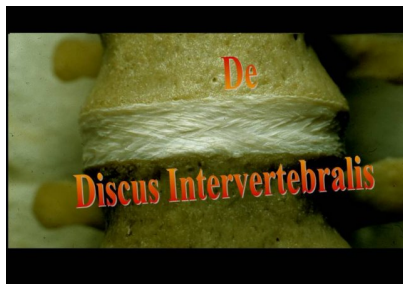

HNP

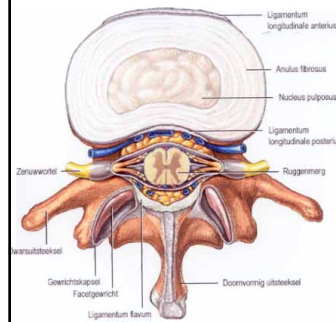
Hernia Nuclei Pulposi

- https://www.youtube.com/watch?v=Fje_INsj_QwI

De discus intervertebralis (tussenwervelschijf)

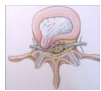


Discus intervertebralis (tussenwervelschijf)



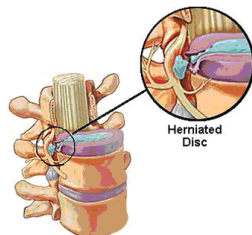
Tussenwervelschijf bestaat uit een vezelige stevige ring: anulus fibrosus met daarin een zachte geleïchtige kern: nucleus pulposus

HNP: Hernia nucleii pulposi (uitpuilende tussenwervelschijf)



Een plaatselijk verzwakking in de ring kan leiden tot uitstulping van de zachte kern.

Dit wordt een Hernia Nuclei Pulposi genoemd (HNP)



HNP

Theoretisch mogelijk bij elke tussenwervelschijf, in de praktijk:

- Meestal lumbaal: tussen L4-L5 en L5-S1 (90%)
- Cervicaal: vooral tussen C5-C6 en C6-C7

Symptomen HNP

- Uitstralende pijn in been of arm (door druk hernia op zenuwwortels)
- Pijn neemt toe bij Hoesten, Niezen en Persen (door verhoging liquordruk)
- Bij lumbale hernia uitstralende pijn bil en achterzijde been (nervus ischiadicus)= Ischias
- Soms uitvalsverschijnselen: krachtverlies, verlamming, gevoelsstoornissen, incontinentie

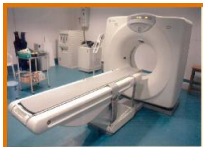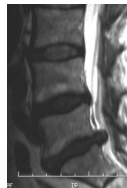Diagnose HNP

Anamnese

- Zorgvrager klaagt over toenemende pijn laag in de rug met uitstraling naar bil/been, soms tot in de voet
- Prikkelingen in been en voet. In ernstige gevallen zelfs gevoelsstoornissen van billen en benen (rijbroekgebied), verlamningsverschijnselen van de voeten en incontinentie (spoed OK!)

Diagnose HNP vervolg

- Proef van Lasègue
- Proef van Kemp
- Caudografie (rontgenonderzoek wervelkanaal)
- CT
- MRI



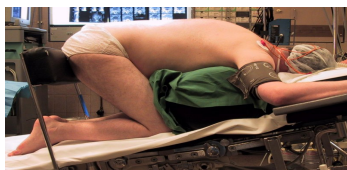Therapie HNP

In eerste instantie conservatieve therapie:
75% van de patienten geneest zonder dat operatie nodig is

- Bedrust
- Medicatie (pijnstilling)
- Mobiliseren en fysiotherapie

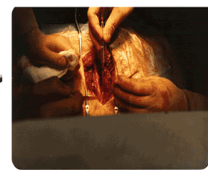
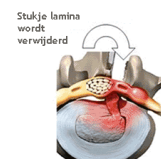
Operatie HNP (klassieke)

- Bij geen spoed indicatie dus bij voorkeur pas na 6 weken.
- Meestal onder volledige narcose
- Houding: knie-elleboog (salaamhouding) of buikligging



Klassieke herniaoperatie

- Klassieke HNP operatie ook wel lumbale laminectomie (halve wervelboog verwijdering) genoemd
- Meest uitgevoerde ok door neurochirurgen +/- 11.000 per jaar

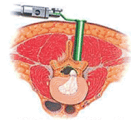

Aandachtspunten na klassiek ok

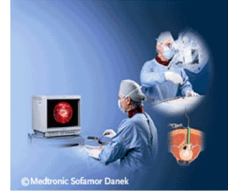- Recidief hernia 5%

De micro-tube hernia operatie (niet leren)

- kijkoperatie



© 2001 Medtronic Sofamor Danek



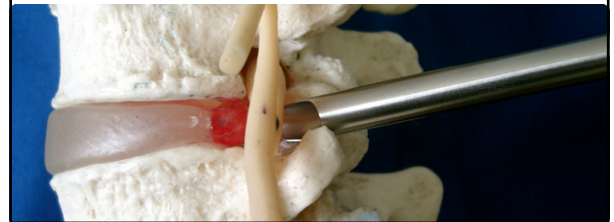
© Medtronic Sofamor Danek

Micro-tube operatie (kijkoperatie)

- Chirurg prikt onder rontgendoorlichting naald door de rugspier. Hierna worden buisjes met toenemende diameter geplaatst tot een werkbuisje (micro-tube) geplaatst is, waardoor chirurgische instrumenten heen kunnen om uitpuilende tussenwervelschijf te verwijderen
- Duur ongeveer 1 uur
- Volledige narcose of ruggenprik

Andere operatie mogelijkheden (niet leren)

Er zijn ook operaties mogelijk via de zijkant (foramen) P.T.E.D.(=Percutane Transforminale Endoscopische Distectomie)



Verwijderde hernia

