

Les 14. KNO ziekten

A medical professional, likely a doctor or specialist, is performing a nasal examination on a patient. The professional is wearing a white lab coat and a head-mounted device, possibly for navigation or imaging. They are using a nasal speculum to examine the patient's nose. The patient is wearing glasses and a grey shawl. The background shows a clinical setting with shelves and equipment.

**Anatomie/pathologie
Doktersassistenten leerjaar 1,
periode 3
Vakgroep ANPAT**

Leerdoelen

Ik kan uitleg geven over de volgende ziekten, met betrekking tot oorzaken, symptomen, diagnose en behandeling:

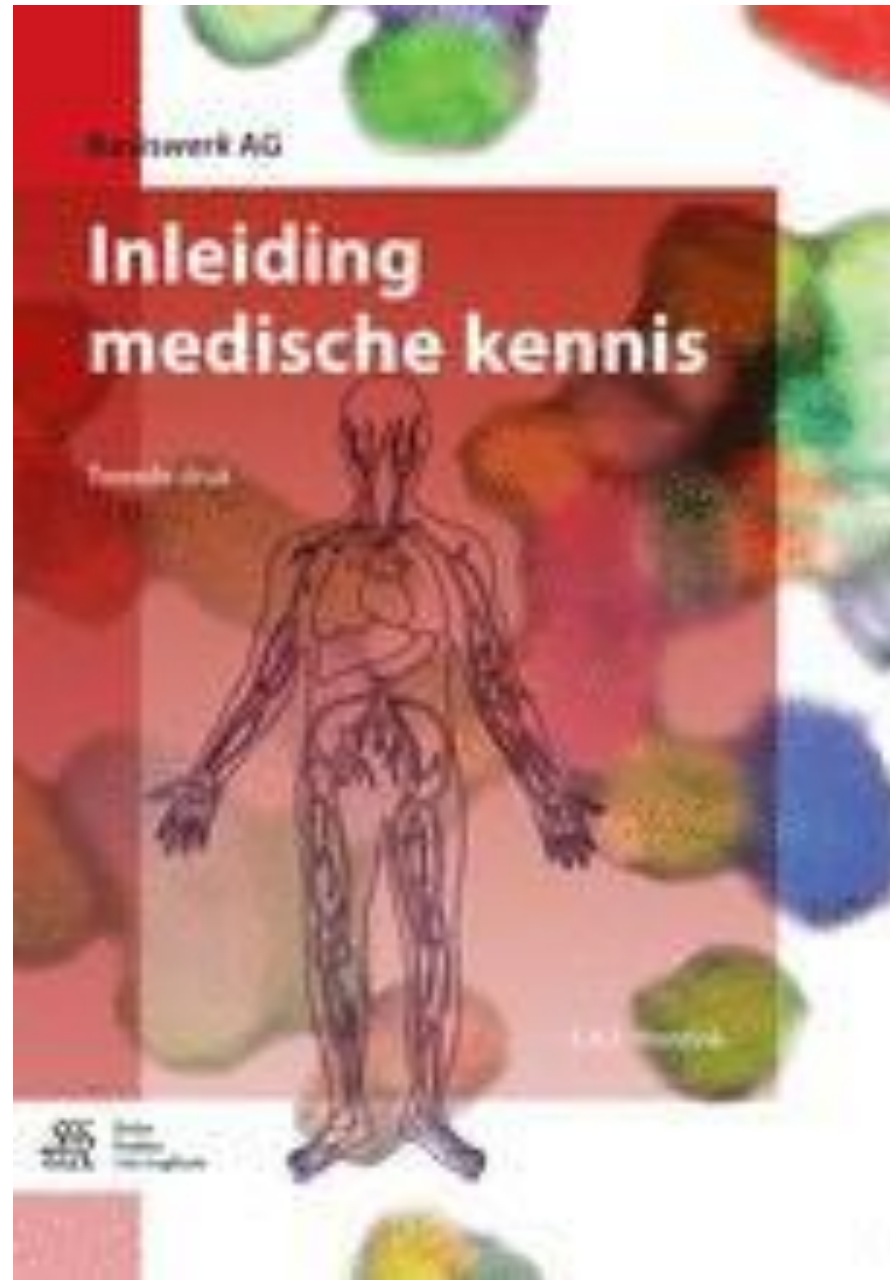
- Verkoudheid
- Bloedneus
- Pseudokroep
- Rhinosininitis
- Adenoïdhypertrofie
- Tonsillitis
- Neuritis vestibularis
- Ziekte van Menière
- Presbycusis
- Lawaaidoofheid
- Larynxcarcinoom



Lesboek

Hoofdstuk:

- 12.1 t/m 12.4
- 12.5
- 12.7
- 12.8.1
- 12.8.3-5
- 12.10



Verkoudheid

Oorzaak: virus

- vele verschillende soorten, die ook nog regelmatig muteren
- via aerosolen, vochtdruppeltjes op handen en materialen

Symptomen:

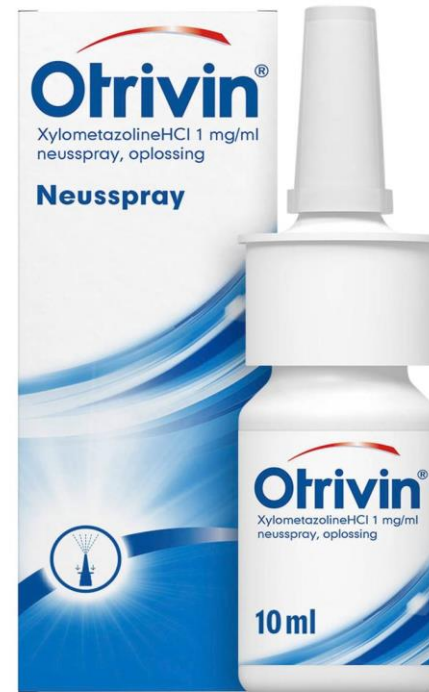- Niezen
- snotteren
- hoesten
- keelpijn
- heesheid
- oorpijn
- verhoging
- matige koorts



Verkoudheid

Behandeling: symptomatisch

- Neusdruppels/ neusspray; let op verslavingsrisico bij xylometazoline!
- Paracetamol (i.g.v. hoofdpijn)



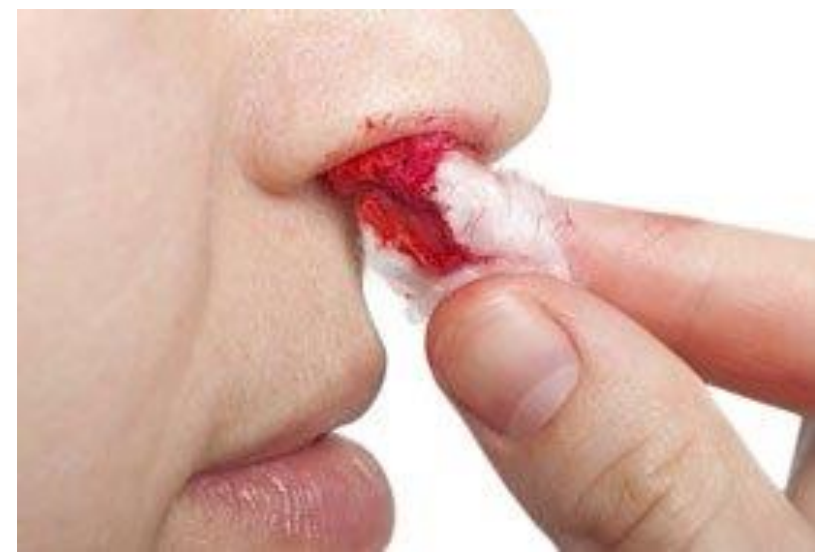Complicaties:

- Sinusitis
- Otitis media

Epistaxis (bloedneus)

Oorzaken:

- Verkoudheid
- Trauma
- Neuspeuteren
- Hypertensie (ouderen, bij gebruik van antistollingsmiddelen)
- Bloedziekte (zeldzaam)



Behandeling:

- Neus snuiten en stevig dicht knijpen
- Hoofd licht voorover (waarom?)
- Recidiverende epistaxis: cauterisatie/ dicht branden m.b.v. een chemische stof

Pseudokroep (laryngitis subglottica)

Oorzaak: virus

Symptomen:

- Binnenkant van strottenhoofd is tijdelijk opgezwollen (bij stembanden)
- Kind wordt 's avonds of 's nachts benauwd wakker: blafhoest, inspiratoire stridor
- Duurt ca. 30 minuten, gaat vanzelf over
- Ouders rustig blijven, kind geruststellen en afleiden

Wanneer naar de huisarts?

- Bij hevige benauwdheid
- Sufheid
- Te lange aanval



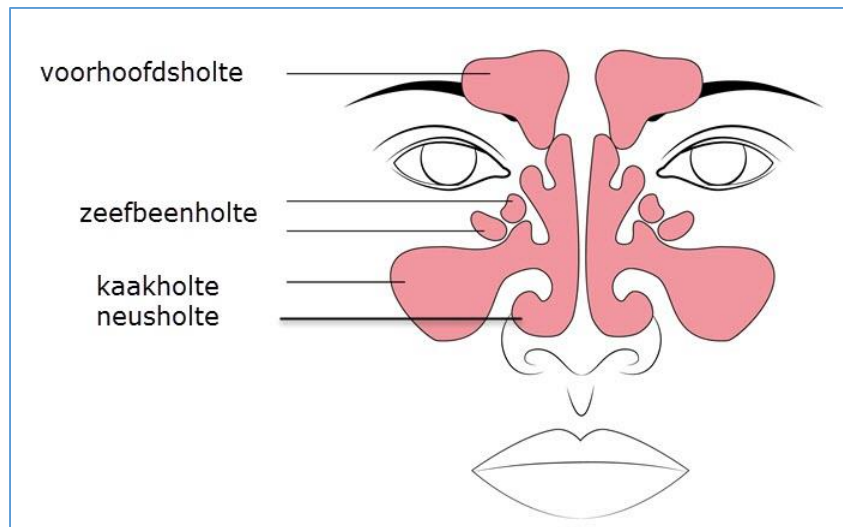
Rhinosinusitis (bijholte ontsteking)

Oorzaak:

Langdurige verkoudheid

Geen gebruik van neusspray bij verkoudheid

Meestal kaakholten, voorhoofdholten niet vaak.



Symptomen:

- Drukkend gevoel en pijn in maxilla of voorhoofd die verergert bij kauwen of bukken
- Paracetamol
- Neusspray

Wanneer naar de huisarts?

- Klachten > 2 weken en niet verminderen
- Hoge koorts
- Recidiverende klachten

Adenoïdhypertrofie (vergrootte neusamandelen)

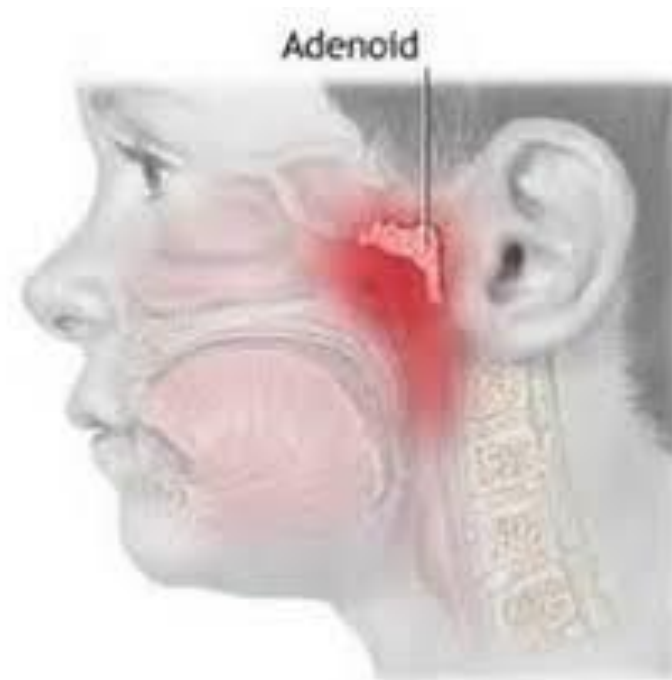Lymfoïde organen

Symptomen:

- Ademen door de mond (droge mond, stinkende adem, cariës!)
- Kwijlen
- Snurken
- Otitis media

Behandeling:

Adenoïdectomie



Tonsillitis (ontstoken keelamandelen)

Lymfoïde organen

Symptomen:

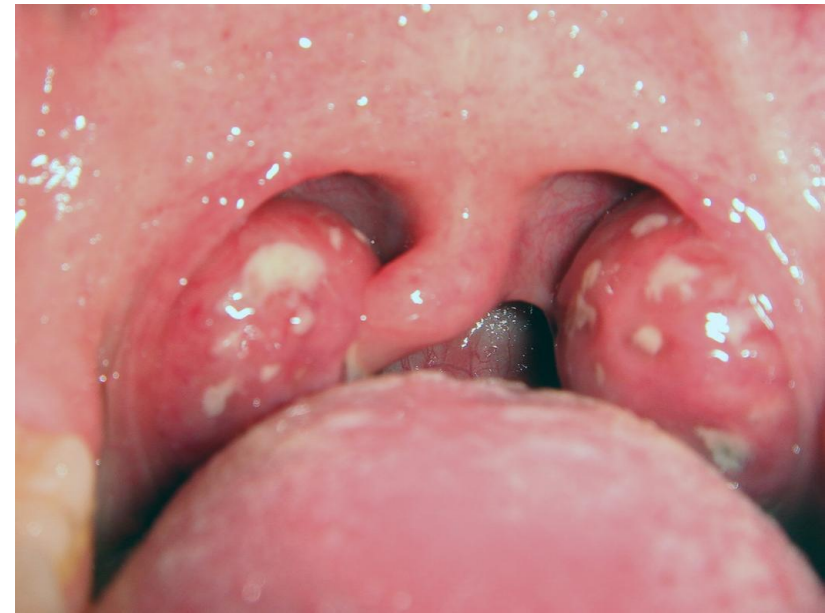- Rode, gezwollen tonsillen, soms met puskoppen er op (bacteriële infectie)
- Keelpijn bij eten en drinken
- Moeite met slikken
- Opgezette lymfeklieren in de hals
- Koorts

Complicatie:

- Absces

Behandeling:

Tonsillectomie



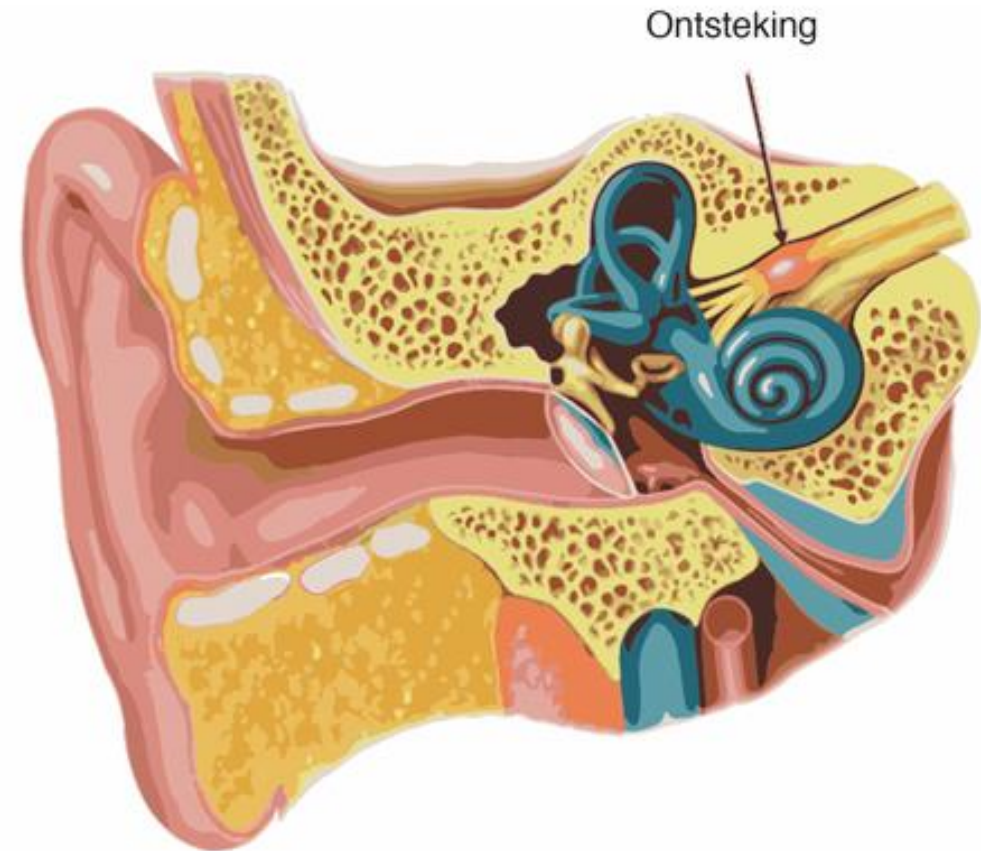
Neuritis vestibularis (ontsteking van de evenwichtszeneuw)

Oorzaak:

- Onbekend
- Verkoudheid
- Relatie met DM en hypertensie

Symptomen (ca. 1 – 3 weken):

- Hevige draaiduizeligheid
- Braken



Ziekte van Menière

Oorzaak:

- Onbekend
- Stress

Symptomen:

- Hevige draaiduizeligheid
- Oorsuizen
- Slechthorendheid
- Misselijkheid en braken

Duurt enkele uren

Veel vocht in het binnenoor

Gehoorschouderzoek KNO arts

Behandeling:

-



Presbycusis (ouderdomsgehoorverlies)

Oorzaak:

- Aandoeningen slakkenhuis, gehoorzenuw of zenuwbaan naar de hersenen
- > 50 jaar oud
- Soms erfelijk



Symptomen:

- Hoge tonen; moeilijk richting bepalen
- Soms met tinnitus

Behandeling:

- Gehoortoestel
- > 67 jaar zonder verwijzing HA of KNO arts

Lawaaidoofheid

Komt steeds vaker voor!!!!

Oorzaken:

Herhaalde- of ernstige
blootstelling aan

- Popconcerten/ uit gaan
- Muziek via oortjes
- Geen gehoorbescherming op het werk gebruiken

Symptomen:

- Eerst verlies van hoge tonen
- Tinnitus
- Verminderd vermogen tot het verstaan van spraak in gezelschap

Preventie!



Larynxcarcinoom (strottenhoofdkanker)

Het komt niet vaak voor. Vooral bij oudere mannen.

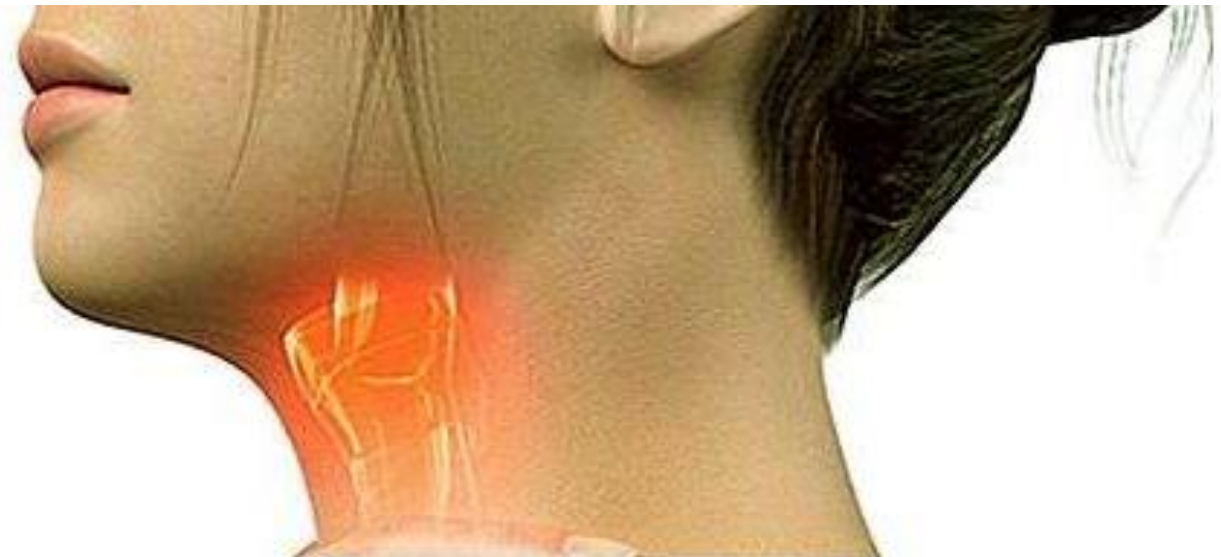Oorzaak:

- Roken
- Regelmatig alcoholgebruik

Symptomen:

Afhankelijk van plek van tumor:

- Heesheid (stembanden)
- Verandering stemgeluid (stembande
- slijm in de keel (boven de stemband
- slikklachten (boven de stembanden
- rauw gevoel, droge keel



Larynxcarcinoom (strottenhoofdkanker)

Bij Klachten die ondanks medicatie langer dan 4 weken

duren: verwijzing naar KNO arts

Diagnostiek:

- Laryngoscopie: biopt van tumor en lymfklieren.

Behandeling:

- Bestraling
- Operatie; bij verwijdering stembanden: hulpmiddelen om te leren spreken

