

# Pathologie van het spijsverteringsstelsel

# Wat gaan we vandaag doen?

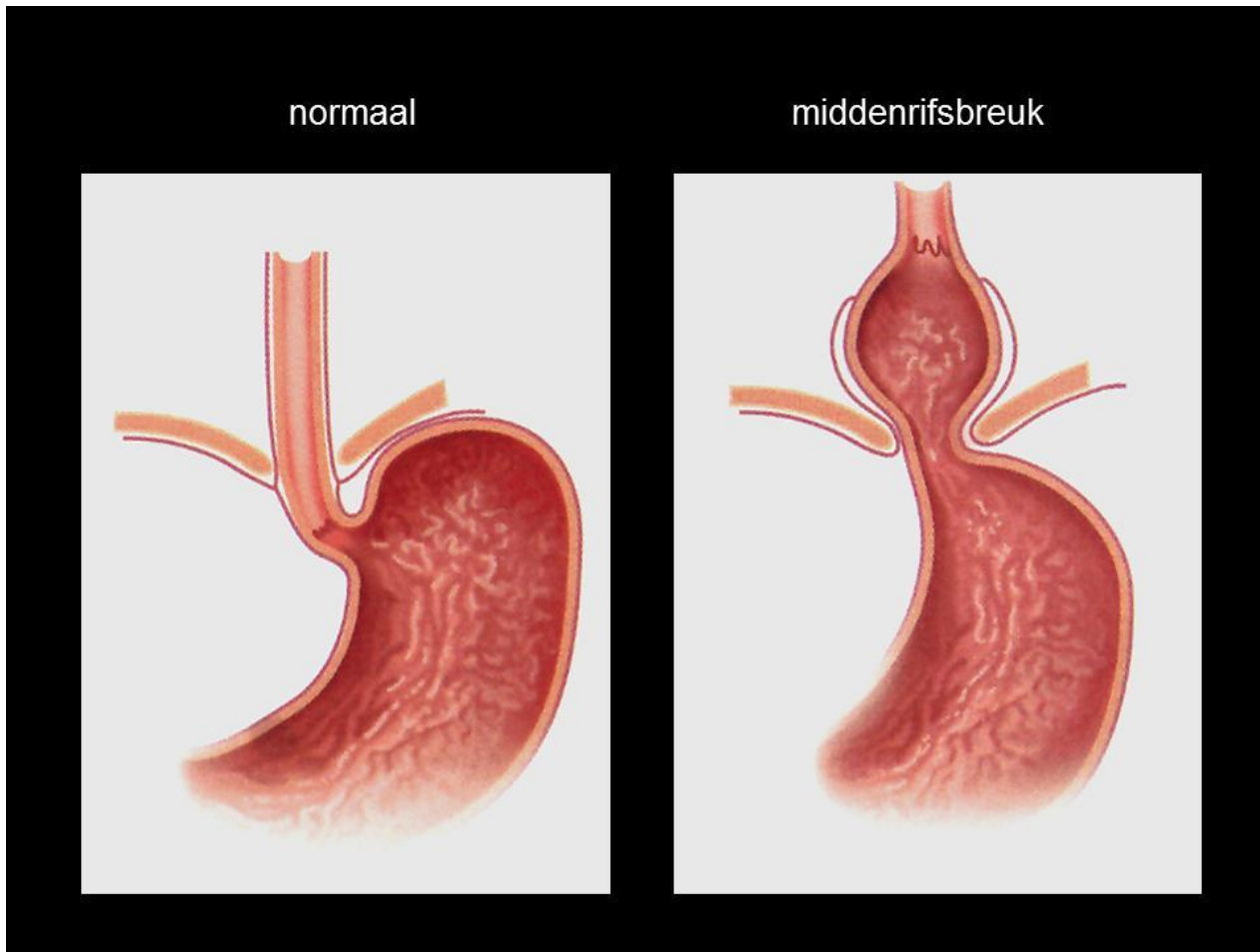- Nog vragen stof vorige week?
- Pathologie spijsverteringsstelsel H7 boek medische kennis (BSL)

# Gastro-enteritis: ontsteking van maag en darmen

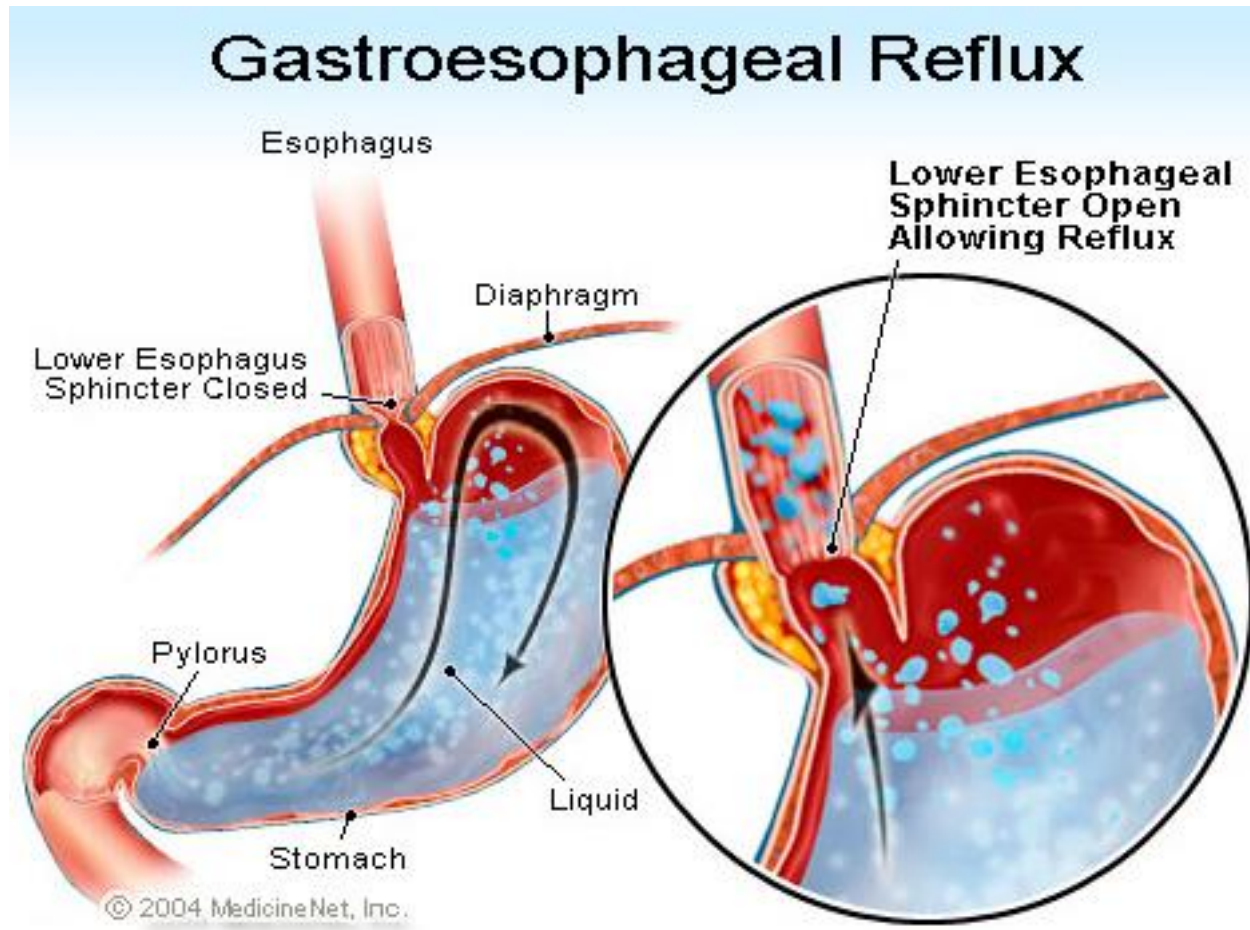
Buikgriep (diarree eventueel met braken)

- Meestal virus (o.a. NORO-virus)
- Let op jonge kinderen en ouderen: dehydratie risico
- Therapie: eventueel ORS, bij >8 jaar loperamide
- Preventie: hygiëne (handen wassen!)

# Hernia diafragmatica: middenrifsbreuk



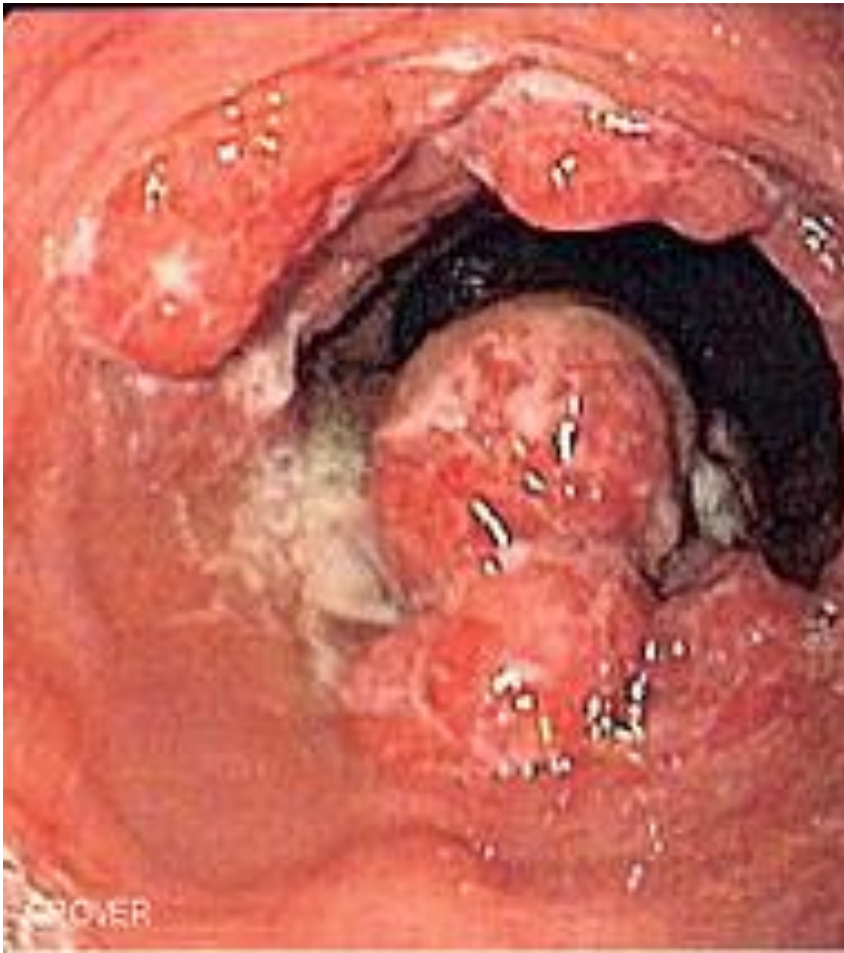# Reflux (terugstromen zure maaginhoud)



# Reflux oesofagitis

- Zure maaginhoud geeft irritatie en ontsteking in slokdarm: oesofagitis
- Klacht: zuurbranden, pijn achter het borstbeen
- Risico: veranderingen slijmvlies in de oesofagus en zelfs oesofaguscarcinoom

# Oesofaguscarcinoom

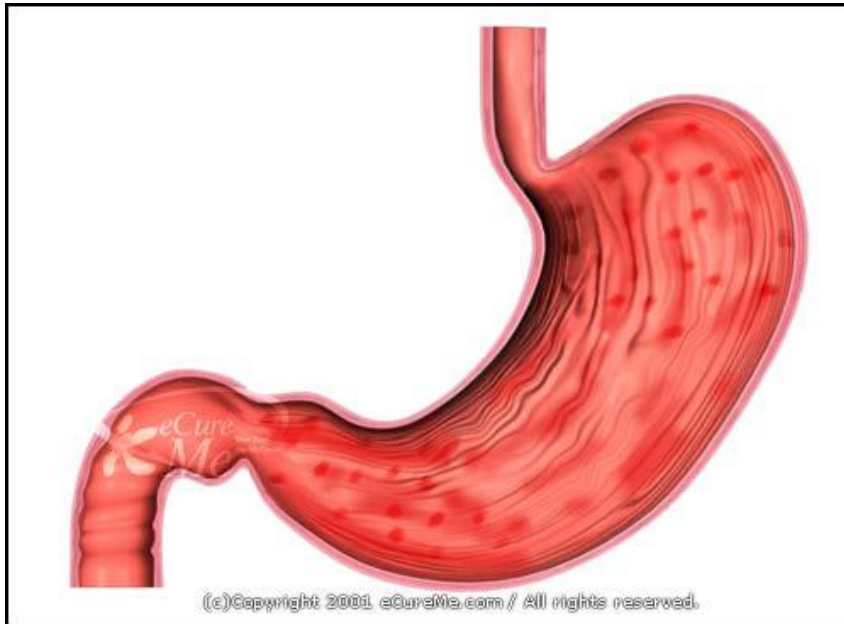

- Slokdarmkanker
- “eten wil niet zakken”(dysfagie)
- Risicofactoren: roken en alcohol
- Diagnose: oesofagoscopie met biopt
- Slechte prognose

# gastritis

- Ontstoken maagslijmvlies
- Oorzaken: virussen, teveel alcohol, roken, NSAID's!, Helicobacter Pylori, autoimmuun

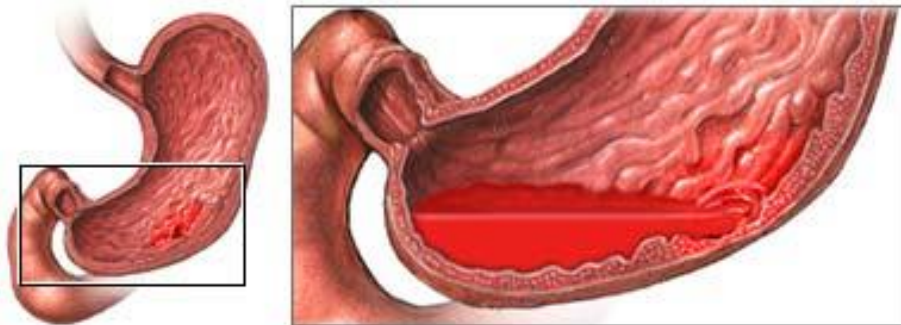
Symptomen: De patiënt heeft last van een opgeblazen gevoel of pijn in de bovenbuik, misselijkheid en eventueel braken.



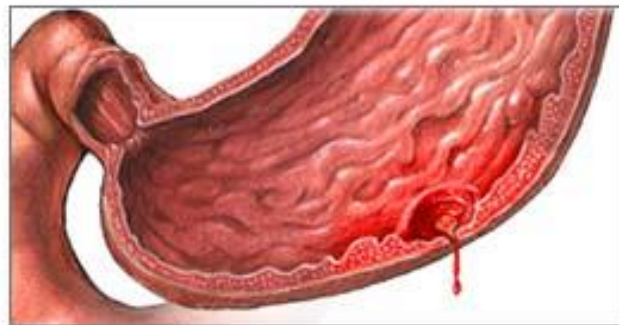

# Ulcus pepticum

- Zweer in de maag (ulcus ventriculi) of in duodenum (ulcus duodeni)



Peptic ulcers may lead to bleeding or perforation, emergency situations



- Oorzaken: NSAID's , Helicobacter Pylori, corticosteroiden
- Symptomen: Kenmerkend is vooral de soms hevige pijn in de bovenbuik. De plaats van de pijn is vaak met één vinger aan te wijzen. Bij een ulcus duodeni wordt de pijn erger als de maag leeg is. Een bijnaam voor deze pijn is 'hongerpijn' . Deze kan vooral 's nachts optreden en de patiënt wakker maken. Vaak wordt dan iets gegeten. Het drinken van een glas warme melk helpt ook. Bij een ulcus ventriculi kan opvallen dat de pijn net na het eten juist toeneemt. Het voedsel – en vooral het vrijkomende zuur – maken de zweer extra pijnlijk.

- Complicatie:
  - maagbloeding (zie volgende dia)
  - maagperforatie (gevolg: peritonitis)

# Teerfeces

- Melena
- Meestal bloeding in slokdarm of maag, gaat daardoor vaak gepaard met bloed braken (hematemesis)



# maagkanker

- Vaak verminderde eetlust en maagpijn, soms bloeding
- Diagnose: gastroscopie met biopt
- Vaak laat ontdekt

# Chronische darmontstekingen

- Ziekte van Crohn
- Colitis ulcerosa

<https://www.youtube.com/watch?v=i7ey8wyl5eo>

<https://www.youtube.com/watch?v=oKFwU9it0R8>

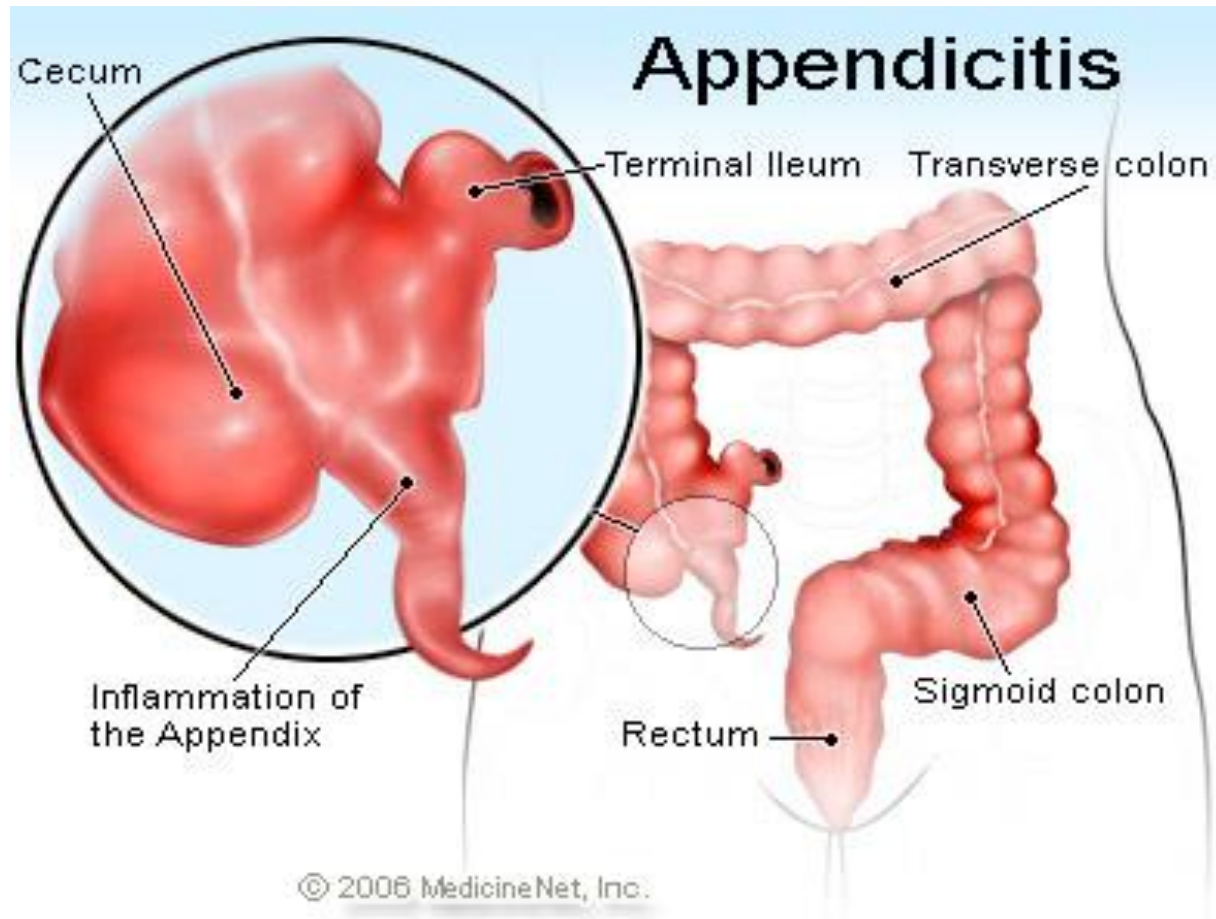
- Wat zijn de verschillen?

# Stopverf-ontlasting

- Problemen met galproductie
- Bilirubine kan niet worden afgebroken.



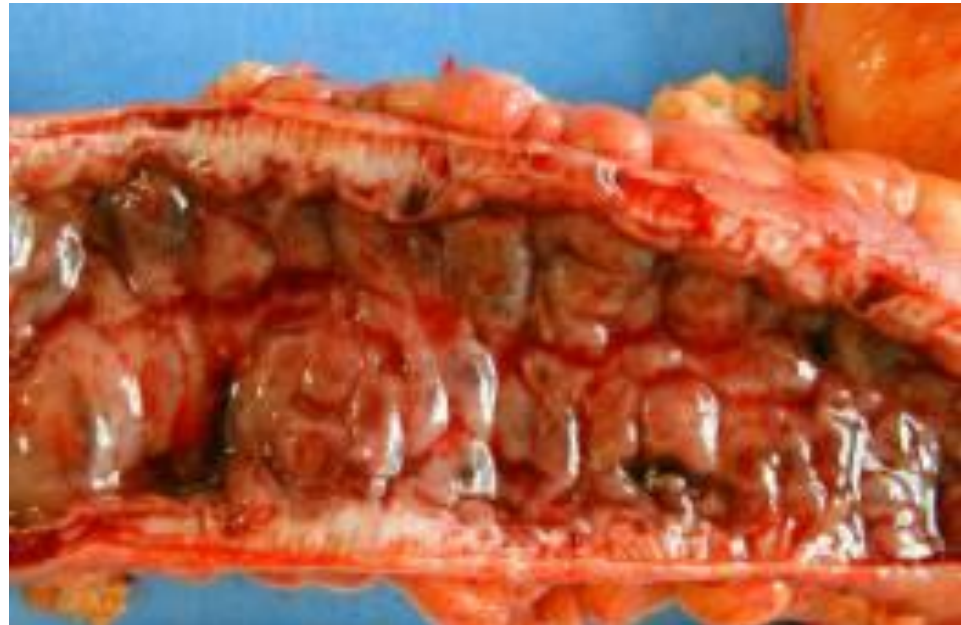
# Appendicitis: blinde darmontsteking



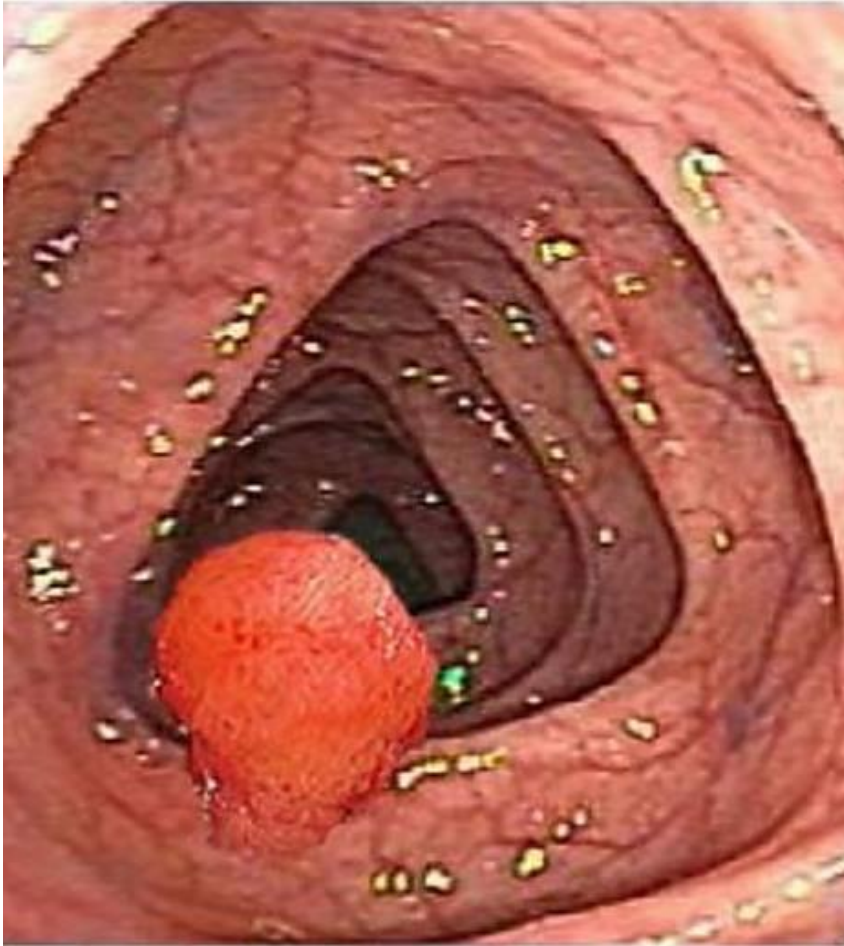


# Diverticulose

- Uitstulpingen (divertikels) in de dikke darm
- Verhoogde kans op achterblijven voedselresten → ontsteking (diverticulitis)

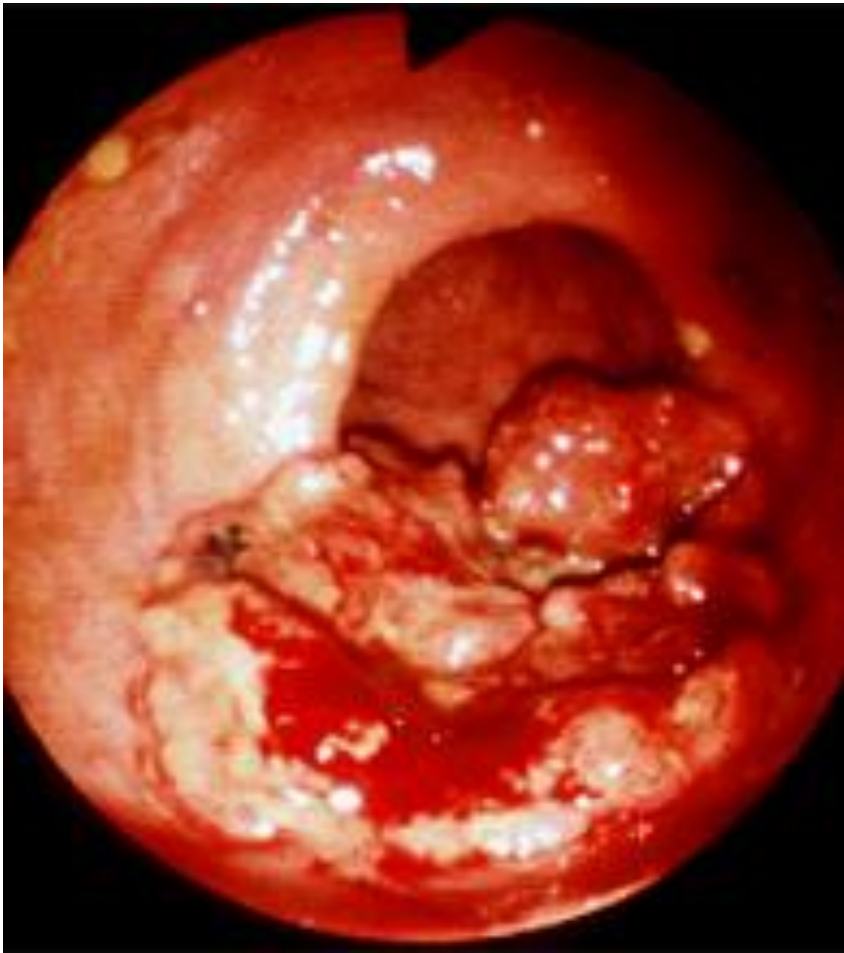

# darmpoliep



- Goedaardig maar kan kwaadaardig ontaarden
- Meestal geen klachten, soms bloedverlies
- Therapie: verwijderen

# coloncarcinoom



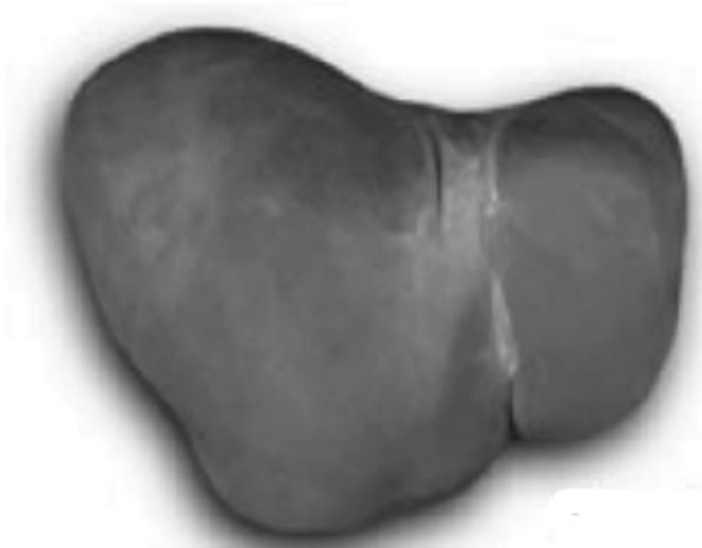
- Symptomen afhankelijk van de plek
- Symptomen: Soms zichtbaar bloedverlies op ontlasting bij tumoren in rectum of occult bloedverlies; met ijzergebreksanemie, loze aandrang, verandering defecatie (diarree afgewisseld met obstipatie)

# Hepatitis: leverontsteking

- HAV (feco-oraal)
- HBV (bloed-bloed en SOA)
- HCV (alleen bloed-bloed contact)

# Levercirrose

- Oorzaken:  
Autoimmuun,  
hepatitis B of C,  
chronisch  
alcoholmisbruik



gezonde lever



lever met cirrose

# pancreas

- Acute pancreatitis

Oorzaak: galstenen,  
alcohol misbruik

Zeer pijnlijk! Waarom?

- Chronische pancreatitis

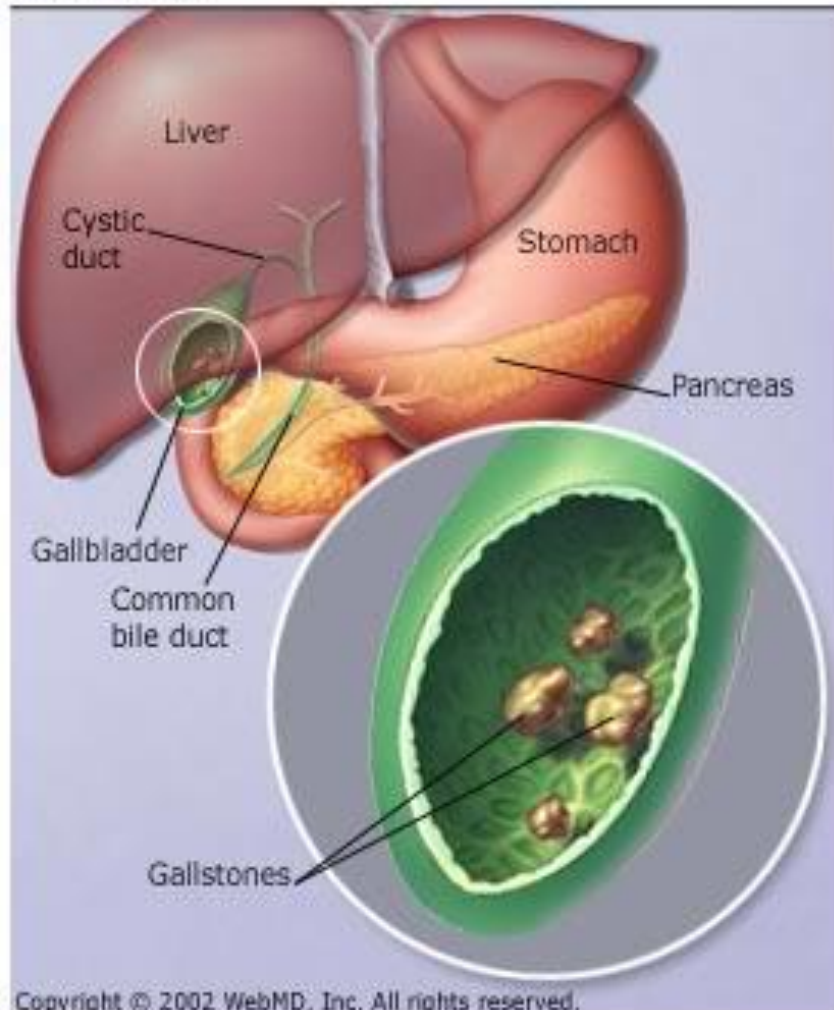
Oorzaak : niet altijd  
bekend, vaak  
alcoholmisbruik

- Pancreascarcinoom:

Vaak laat ontdekt; soms al  
icterus bij patient

# Galstenen (cholelithiasis), galblaasontsteking

Gallstones



- Galsteenkoliek : acute pijn-aanval