




1.6. Pathologie van de huid

Vakgroep anatomie/pathologie
Doktersassistenten
Leerjaar 1, periode 1

Leerdoelen

Ik kan van de volgende huidaandoeningen uitleggen wat de oorzaak de symptomen, de behandeling en eventueel de complicaties zijn:

- Impetigo
- Furunkel
- Erysipelas
- Erythema chronicum migrans
- Verrucae vulgaris/plantarum
- Herpes simplex
- Herpes zoster
- Mollusca
- Nevus
- Pigmentvlekken

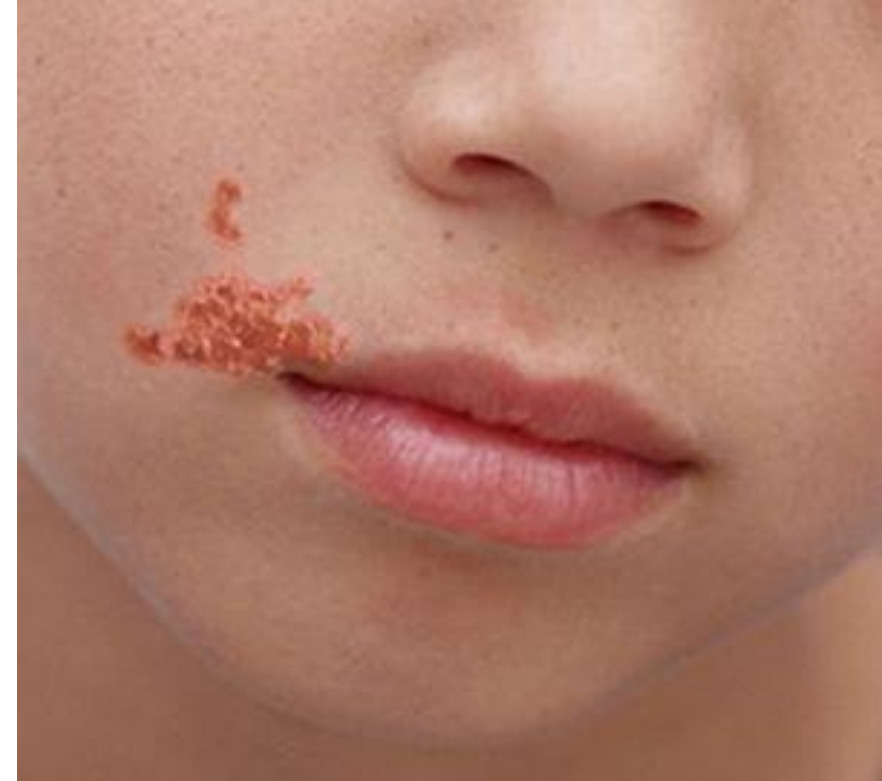
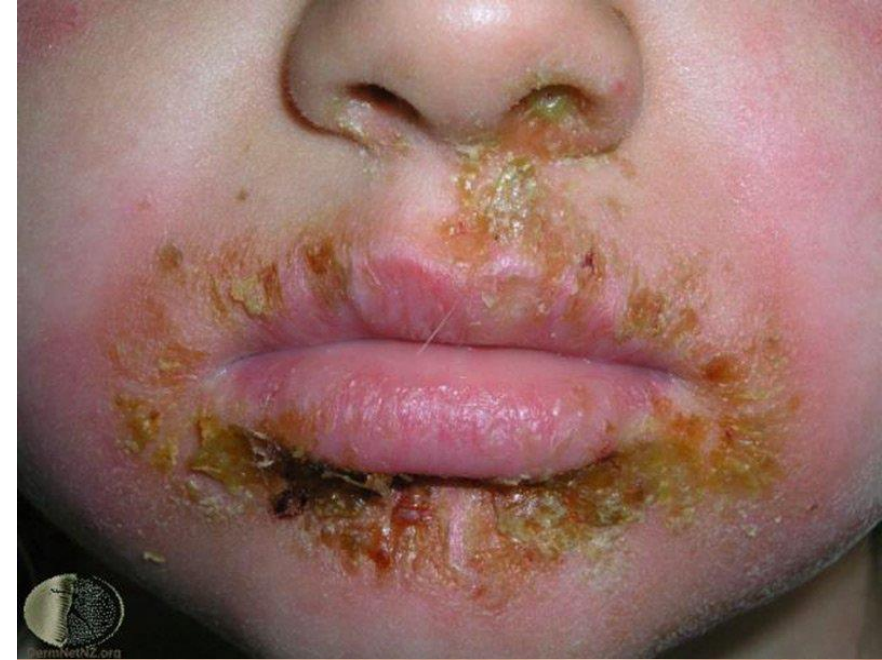
Impetigo (krentenbaard)

Oorzaak

Stafylokokken en streptokokken

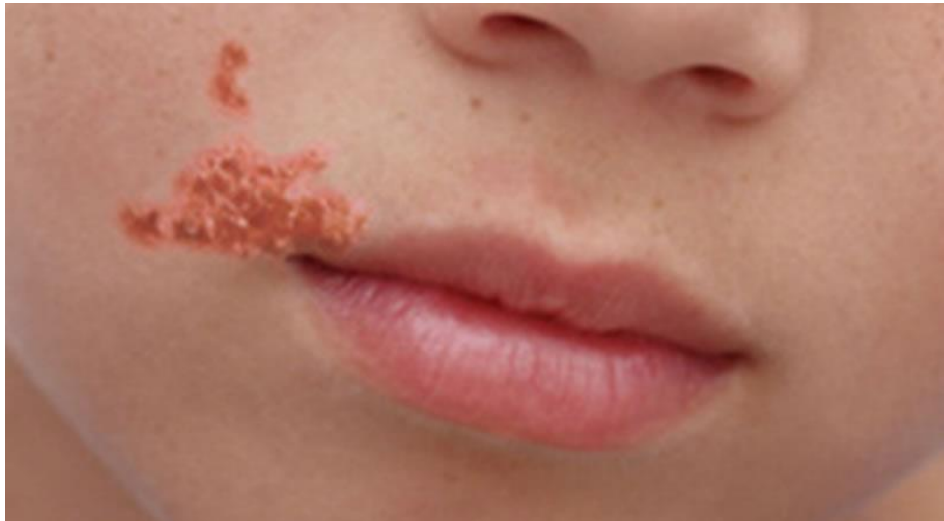Diagnose: klinisch beeld



Impetigo

Kenmerken

- Vaak bij kinderen
- Besmettelijk!



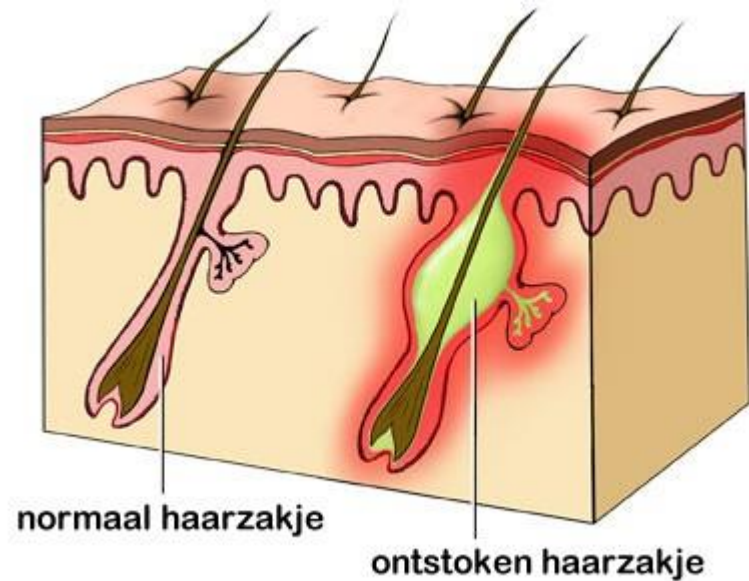
Therapie

- Wassen met water + desinfecterende zeep
- Antibioticazalf of antibiotica oraal bij uitgebreide infectie

Furunkel (steenpuist)

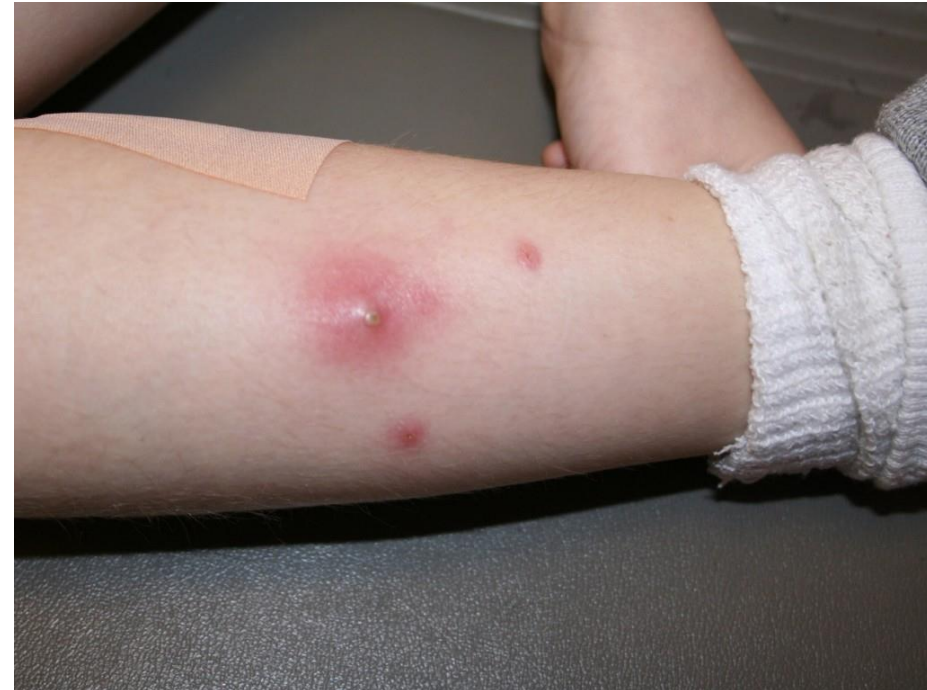Oorzaak

Ontsteking haarzakje met stafylokok



Diagnose

Klinisch beeld



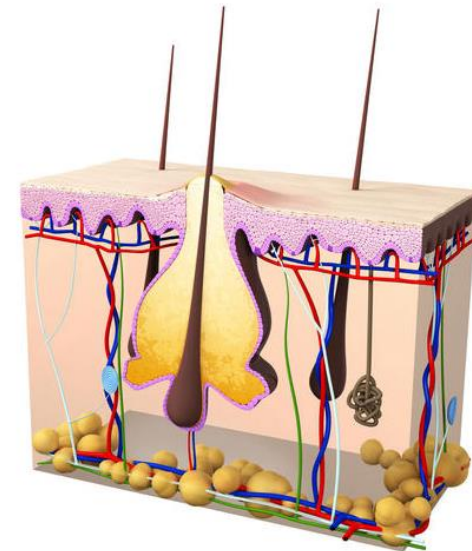
Furunkel

Verloop

- Laten rijpen; breekt binnen ca. 1 week open
- GEEN trekzalf gebruiken
- NIET knijpen! Zelfbesmetting en sepsis!
- Regelmatig handen wassen om verspreiding van bacteriën te voorkomen → besmettelijk!

Complicaties

- Locaties bij neus of bovenlip; dicht bij bloedvaten naar de hersenen
- Absces



Erysipelas (wondroos)

Oorzaak

Streptokokkeninfectie in de huid vanuit een huidbeschadiging

Huidbeschadiging door b.v.:

- Wond
- Schimmelinfectie
- Splinter
- Operatie

Behandeling met antibiotica moet zo snel mogelijk worden ingesteld om ernstige complicaties te voorkomen.

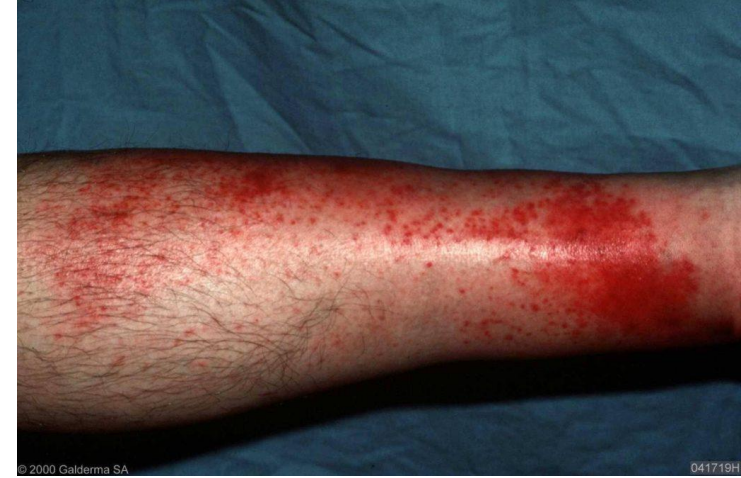Symptomen

Meestal op benen, armen of gezicht

Voorafgaand: 1 a 2 dagen algehele malaise, vermoeidheid en lusteloosheid

Daarna:

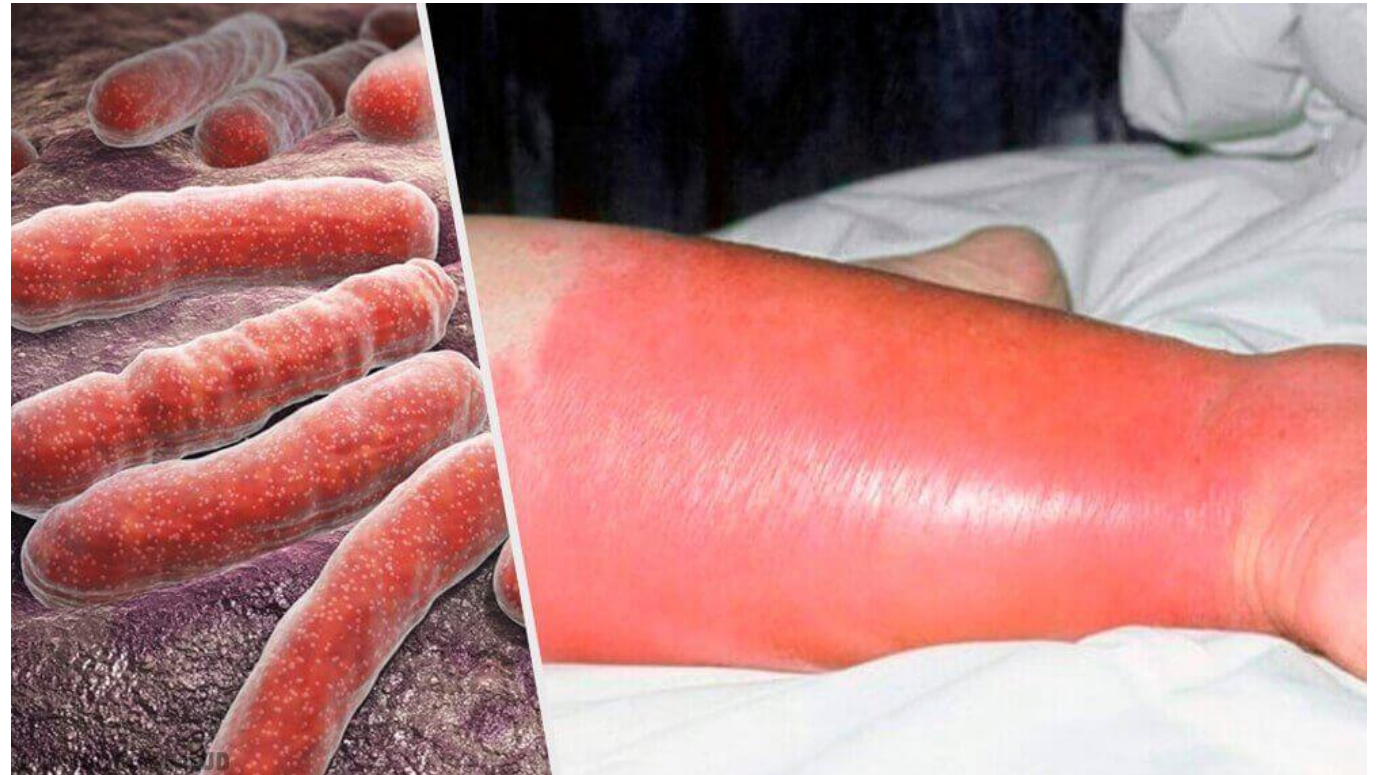- fel rode huid, gezwollen, warme en pijnlijke huid
- Scherp afgegrensd van de normale huid
- Algehele malaise
- Binnen enkele uren (hoge) koorts met koude rillingen
- Blaren op de huid



Erysipelas (wondroos)

Behandeling

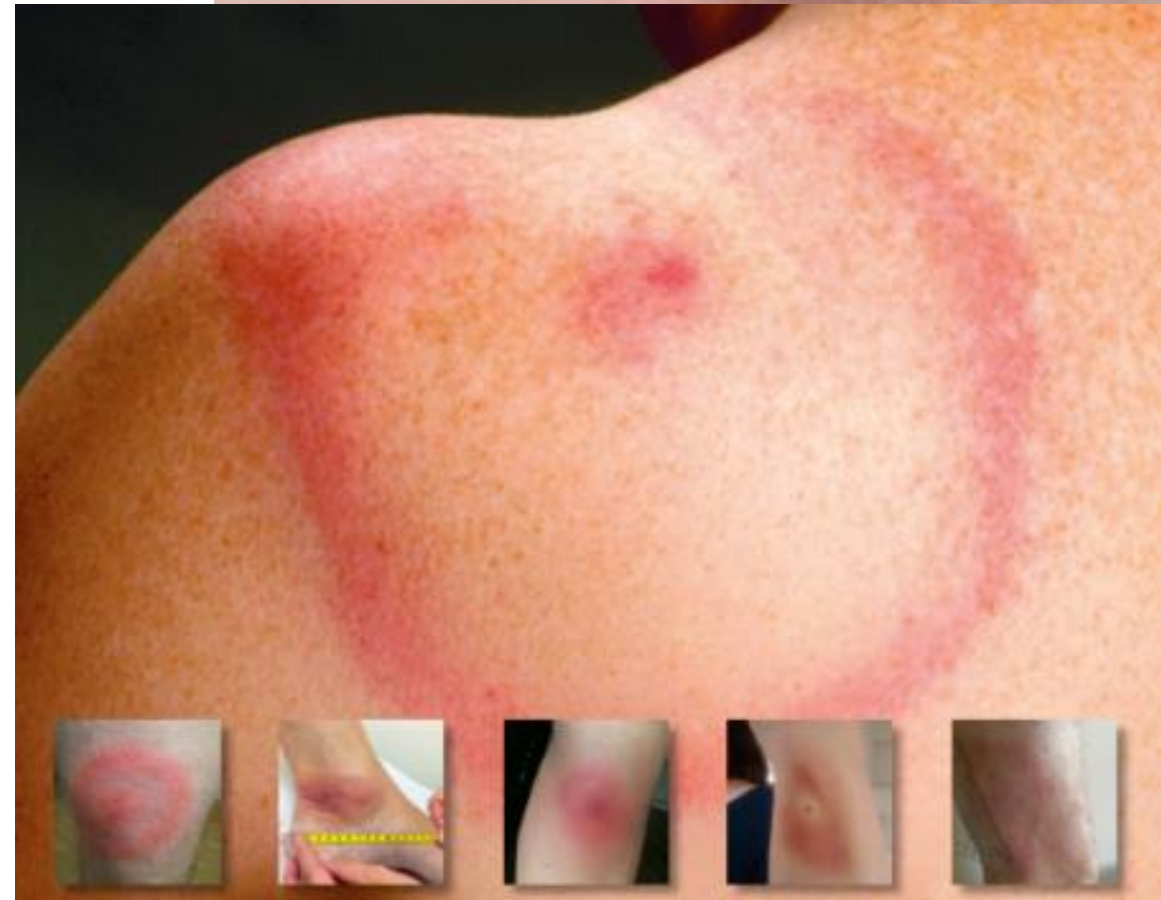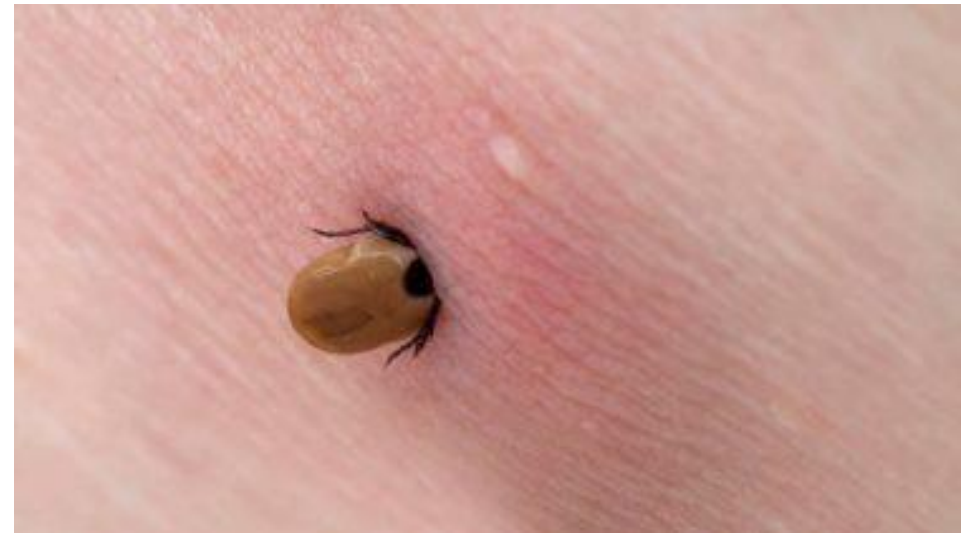Antibiotica → complicaties
voorkomen



Erythema chronicum migrans

Oorzaak

- *Borrelia Burgdorferi* (beet van een besmette teek)
- Incubatietijd: 4 dagen – 1 maand
- Rode vlek die niet pijnlijk is en niet jeukt



Erythema chronicum migrans

Symptomen

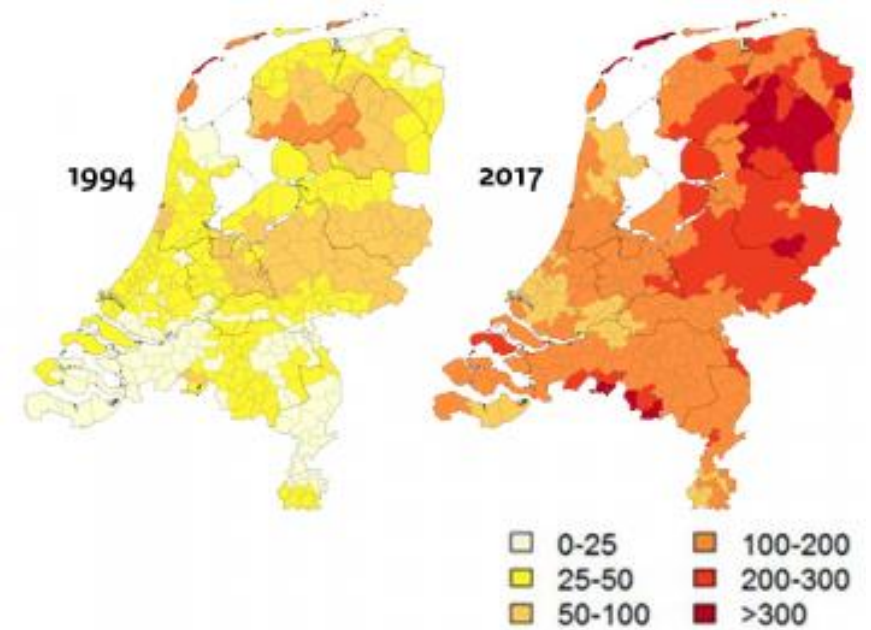
- Hoofdpijn
- Zenuwpijn
- Krachtsverlies

Behandeling

Antibiotica

Complicatie: ziekte van Lyme

- Gewrichtsklachten
- Huidklachten
- Zenuwklachten
- Hartklachten



Verrucae vulgaris/plantaris (wratten)

Oorzaak

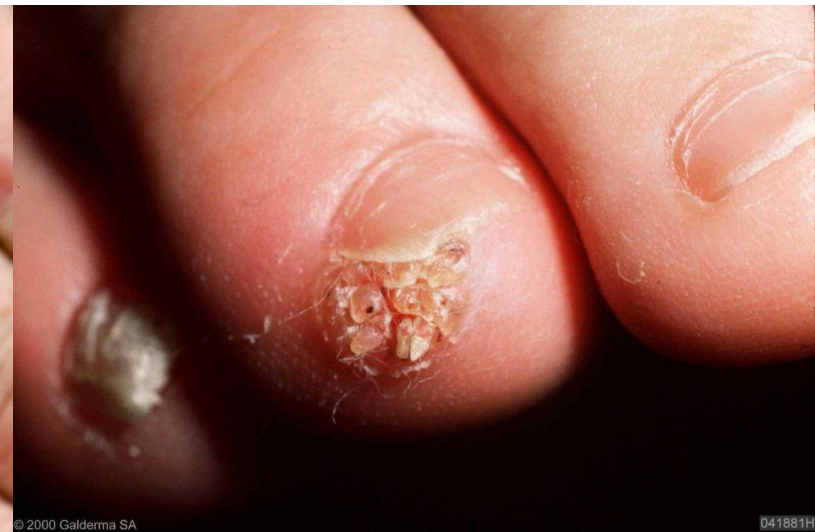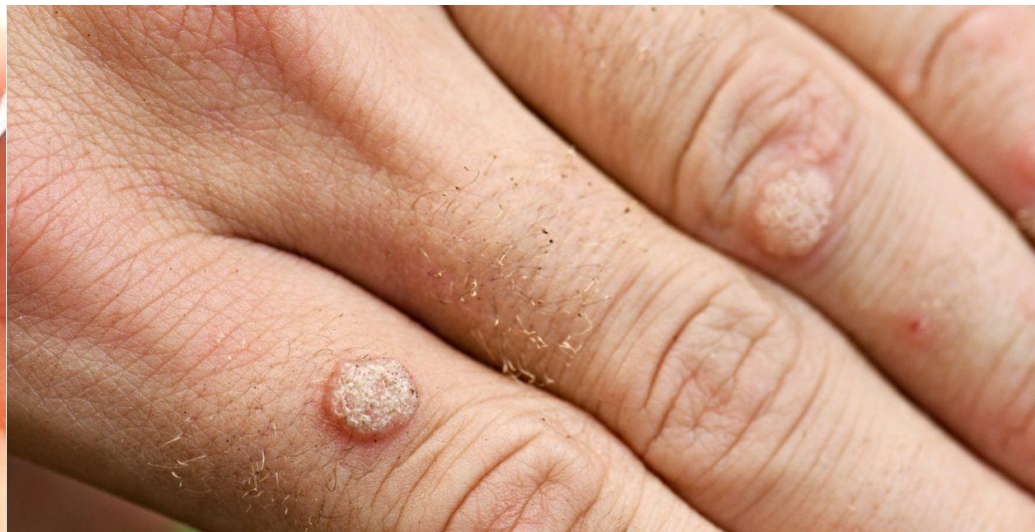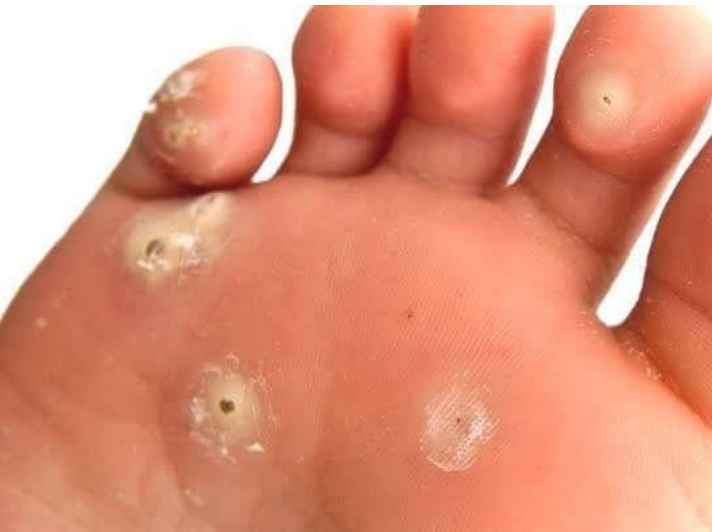HPV

Besmettelijk

Vaak handen en voeten

Behandeling

- Niet: gaat vanzelf weg (kan paar jaar duren!)
- Aanstippen (bevriezen)
- Wegsnijden

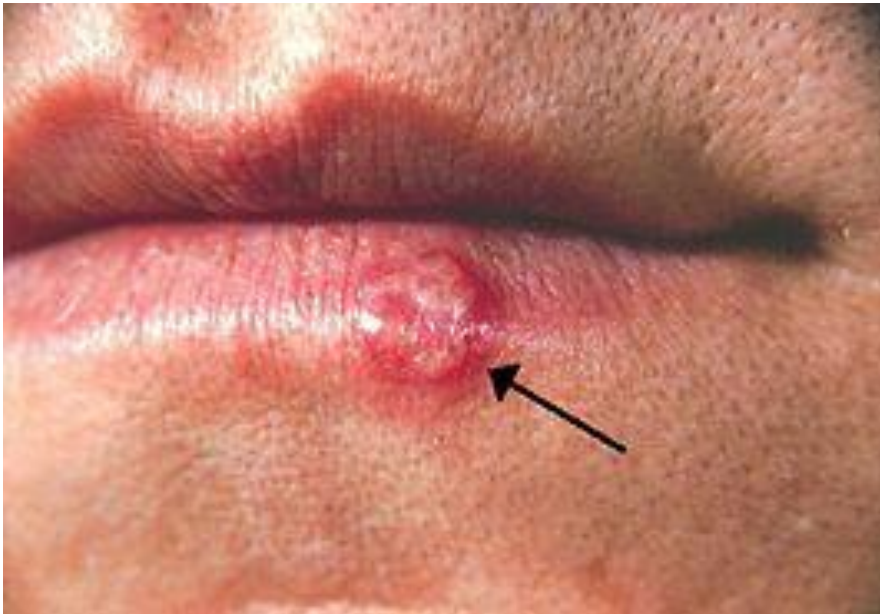

Herpes simplex (koortslip)

Oorzaak

- HSV type 1

Levensgevaarlijk voor pasgeborenen!!!!



Symptomen

- Pijnlijke blaasjes gevuld met helder vocht
- Rond mond/ neus, oog

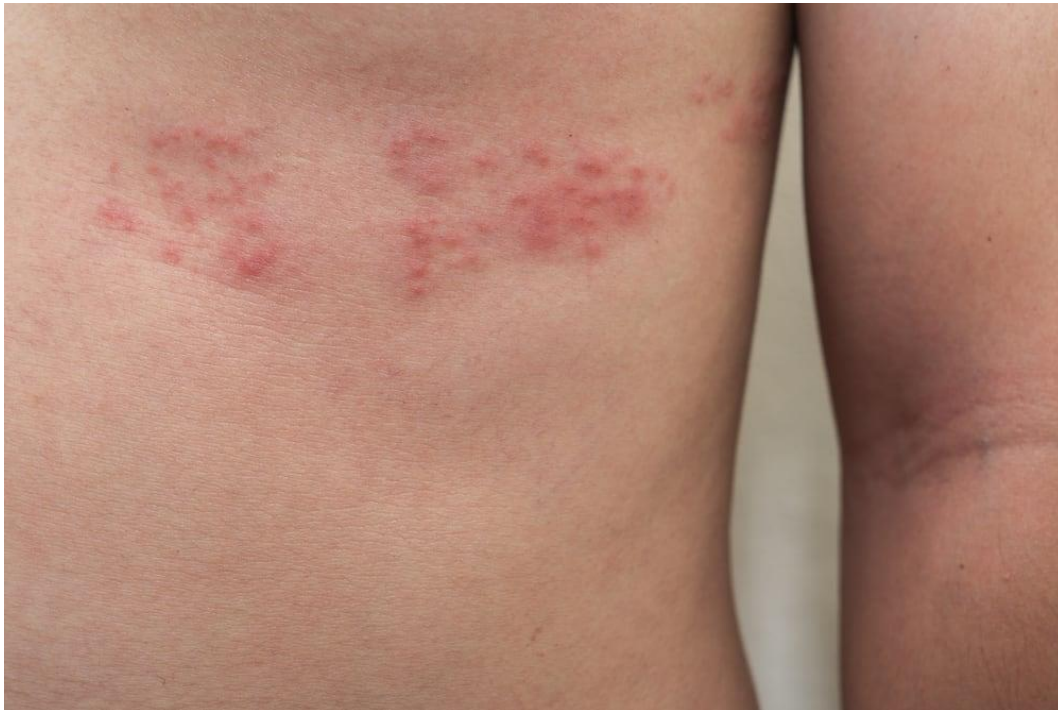Virus blijft latent in lichaam en wordt geactiveerd bij:

- Beschadiging huid
- UV licht
- Koorts
- Verminderde weerstand
- menstruatie

Herpes zoster (gordelroos)

Oorzaak

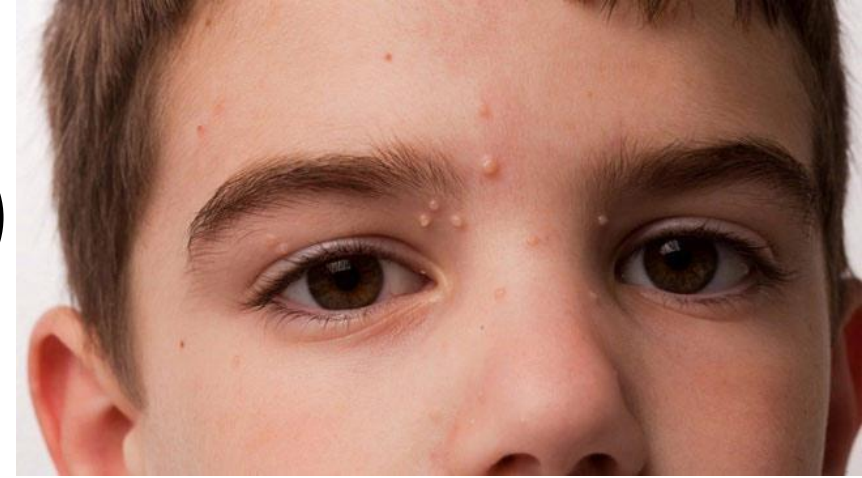VZV (= waterpokkenvirus)



Symptomen

- Beperkt tot het gebied van één huidzenuw
- Gaat nooit over het midden van het lichaam
- Post-herpetische neuralgie

Mollusca contagiosa (waterwratjes)



Oorzaak

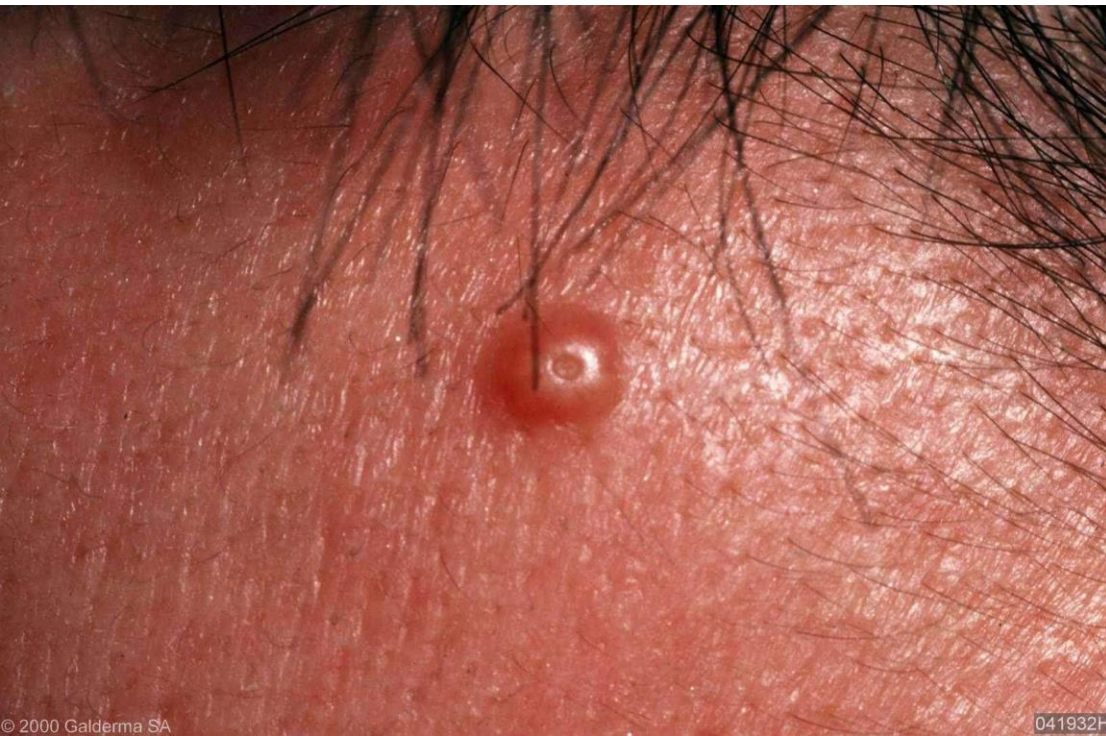- Virus

Symptomen

Groepjes kleine gladde bultjes met een deukje in het midden

Complicaties:

- Ontsteking
- Eczeem rondom blaasjes



Nevus naevocellularis (moedervlek)

Oorzaak

Goedaardige ophoping van melanocyten (huidcellen die melanine produceren)

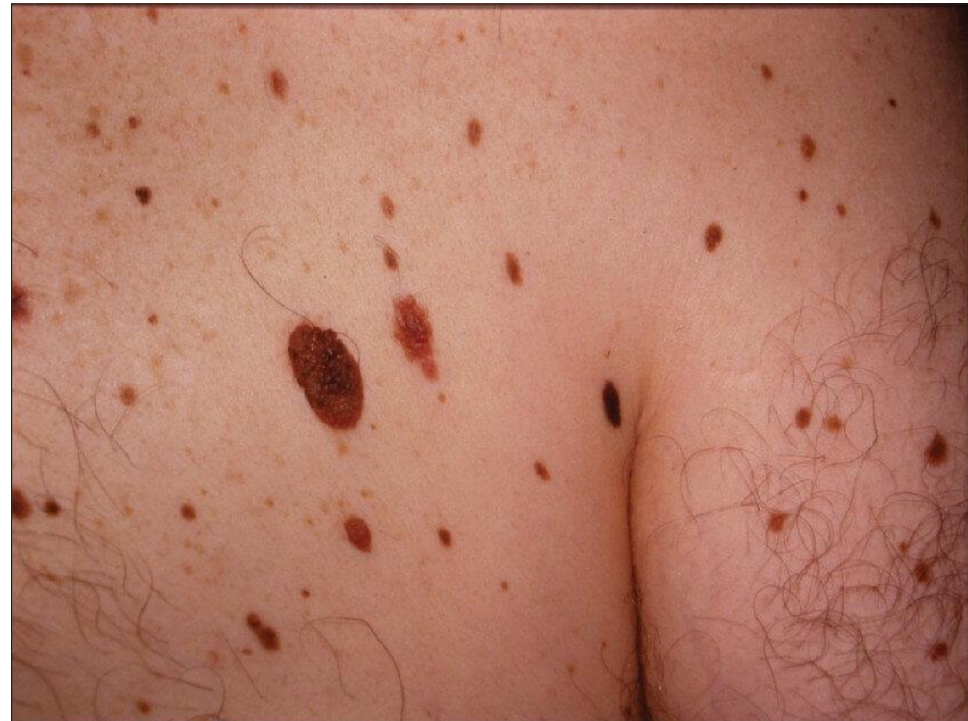Kan overal op het lichaam voorkomen

Kan allerlei kleuren hebben

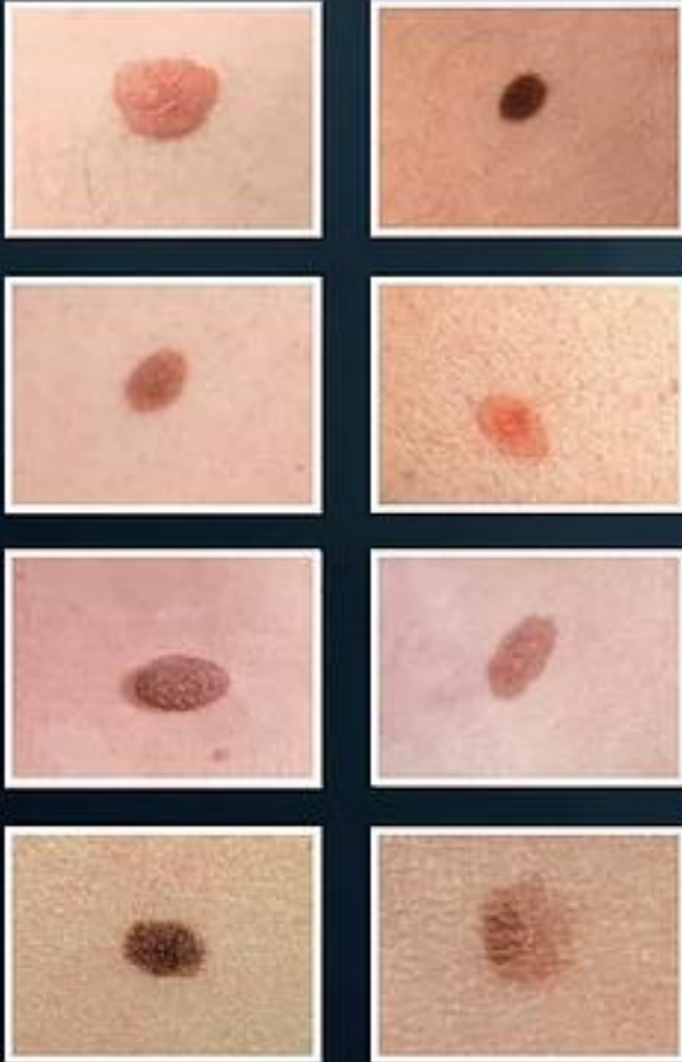Soms groeien er haren op

Complicatie

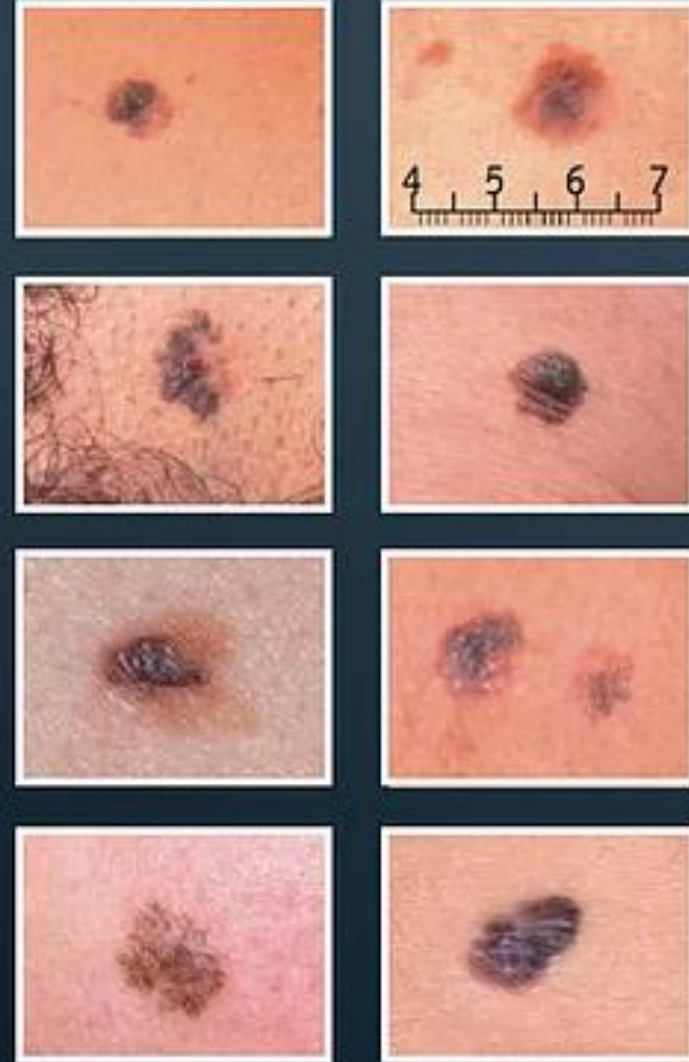Maligne onttaarding



Patroon van onschuldige moedervlekken



Patroon van verdachte moedervlekken



Pigmentvlek

Donkere vlekken op de huid
(vooral bij ouderen/ zwangeren)

Oorzaak: ophopingen van pigment
in melanocyten door b.v. te veel
zon.

Preventie: vanaf jonge leeftijd
zonschade voorkomen m.b.v.
zonnebrandcrème

